DIVISION OF PHYSICAL ANTHROPOLOGY

U. S. NATIONAL MUSEUM

THE HRDLIČKA LIBRARY

Dr. Aleš Hrdlička was placed in charge of the Division of Physical Anthropology when it was first established in 1903. He retired in 1942. During this time he assembled one of the largest collections of human skeletons in existence and made outstanding contributions to his science. On his death, September 5, 1943, he bequeathed his library to the Division, with the provision that "_____*it be kept exclusively in the said Division, where it may be consulted but not loaned out*_____"

QL
939
B68
SOA



BEITRÄGE ZUR AFFENANATOMIE.

VON

Prof. LOUIS BOLK.

III.

DER PLEXUS CERVICO-BRACHIALIS DER PRIMATEN.

Mit 39 Figuren im Text.

Die vorliegende Untersuchung steht in einem natürlichen Zusammenhang mit meinen schon veröffentlichten Aufsätzen über die Segmental-Differenzirung des menschlichen Körpers. Mit dieser Arbeit war ich fortgeschritten bis zur Besprechung der Aetiologie, der anatomischen Zusammensetzung und der topographischen Beziehungen des peripheren Nervensystems der oberen Extremität. Fortwährend machte, sobald ich mit der Ausarbeitung dieser Problemen angefangen hatte, der Wunsch sich rege aus eigener Anschauung die phylogenetisch sich einstellenden Abänderungen im Armgeflechte der Primaten kennen zu lernen, damit ich gründlicher urteilen könnte über die jüngste Vorgeschichte dieses Gebildes beim Menschen, sowie um an der Hand von persönlich beobachteten Umänderungen mir eine Meinung zu bilden über Fragen aetiologischer Art, über welche von verschiedenen Untersuchern controverse Betrachtungen angestellt worden sind.

Zwar ist der Plexus cervico-brachialis, in Folge seiner ziemlich fixirten Lagerung ein weniger geeignetes Object um über segmentale Umbildung eines ganzen Plexus, als Folgeerscheinung einer Wanderung der Extremität in diese oder jene Richtung der Rumpfachse entlang, eine Einsicht zu bekommen, und tritt in dieser Hinsicht weit bei dem Plexus lumbo-sacralis der Primaten zurück. Doch gerade durch seine segmental mehr fixirte Lagerung ist der Plexus cervico-brachialis und besonders das eigentliche Armgeflecht ein äusserst wertvolles Object um einen Begriff sich zu bilden von der innerhalb der Extremität sich abspielenden Umbildungen, und von der Weise in welcher diese die Zusammensetzung und Verästelung eines Plexus beeinflussen. In der so formenreichen

Gruppe der Primaten sind die Abstufungen in den Formdifferenzen geringe, und deshalb leicht verfolgbar und übersichtlich. Dadurch wird es möglich die Umänderungen welche eine ununterbrochene Kette bilden, mehr auf dem Fusse zu folgen, wodurch man eine festere Basis bekommt für die Anschauungen wozu man sich auf Grund der Erscheinungen berechtigt glaubt.

Diese Arbeit ist aus zwei Abschnitten zusammengesetzt.

Der erste Abschnitt ist rein descriptiver Natur, nur bei den höheren Primaten habe ich mich bemüht möglichst vollständig die zu unserem Thema in Beziehung stehenden neurologischen Daten, welche ich in der Litteratur finden konnte, zur Vergleichung heran zu ziehen. Bei den niederen Primaten leitete das Nachspuren von verwertbaren Angaben über den Plexus cervico-brachialis, meistenfalls zu Misserfolg. Die Einschaltung der von anderen Autoren herrührenden Mitteilungen über Herkunft, Bau und Verästelung des Affenplexus schon im ersten Teil, geschah auf Grund der Ueberlegung dass dadurch die individuellen Variationen besser zu ihrem Rechte kommen konnten.

Der zweite Abschnitt beschäftigt sich mit der Vergleichung der Ergebnisse meiner Untersuchung, und in diesem Teil werde ich mit geringen Ausnahmen, nur die von mir selber konstatirten Befunden benützen.

I. Descriptiver Teil.

Troglodytes niger.

Die vier ersten Spinalnerven dieses Tieres zeigen eine Verästelungsweise, welche, wie es schon von Vrolik [1]) und Sperino [2]) betont worden ist, grosse Ähnlichkeit mit der des Plexus cervicalis des Menschen zeigt. Das Vorkommen dieses Plexus beim Chimpanse ist wiedergegeben in Textfigur 1, und wenn ich diese Figur vergleiche mit jene, welche ich von einem Plexus cervicalis des Menschen gab in dem ersten Abschnitte der „Segmentaldifferenzirung des menschlichen Rumpfes" [3]) so kann ich nur auf folgende Unterschiede hinweisen. Beim Chimpanse geht ein ansehnlicher Ramus visceralis aus dem dritten Cervicalnerven zum oberen Halsganglion. Beim Menschen ist die übereinstimmende Wurzel des

[1]) W. Vrolik, Recherches d'anatomie comparée sur la Chimpanze. Amsterdam 1841.

[2]) G. Sperino, Anatomia del Cimpanzé. Torino 1897—98.

[3]) Morph. Jahrbuch. Bnd. XXV, 4, S. 489.

Halssympathicus sehr schwach entwickelt und verläuft entweder kopfwärts zum oberen, oder schwanzwärts zum unteren Halsganglion. Den M. rectus capitis anticus und M. rectus capitis lateralis fand ich beim Menschen nur aus dem ersten Spinalnerven innervirt, beim Chimpanse dagegen besitzen diese Muskeln einen mehr kaudalen segmentalen Charakter, indem der Rectus capitis anterior aus dem Ien und IIen — der Rectus capitis lateralis nur aus dem IIen Cervicalnerven innervirt war.

Fig. 1.

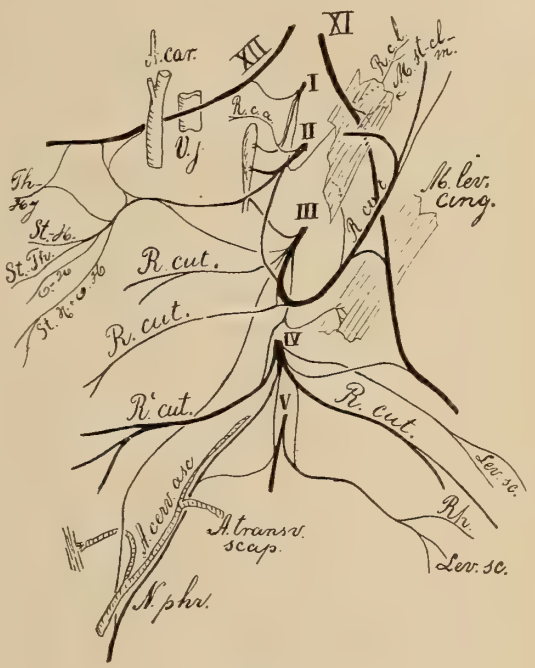

Der obere Teil des Plexus cervico-brachialis von Chimpanse.

Der Plexus hypoglosso-cervicalis (Fürbringer) wird vom N. hypoglossus und von Ästen der drei ersten Cervicalnerven gebildet. Vrolik erwähnt zwar die Äste des 2en und 3en Cervicalnerven, nicht den des ersten (l. c. S. 40), welcher leicht übersehen werden kann, da diese Fasern sich wie beim Menschen unmittelbar dem Hypoglossusstamme anschmiegen. In einem von Fürbringer[1]) untersuchten Falle, nahmen ebenfalls die drei ersten Cervicalnerven an der Bildung der Plexus Hyperglosso-cervicalis teil, die Schlinge zwischen dem Ramus ascendens Hypoglossi und den Cervicalwurzeln, lag bei meinem Chimpanse mehr horizontal als beim Menschen, wass wohl die Folge des kurzen Halses sein wird.

Der Accessorius durchsetzte den M. sterno-cleidomastoïdeus und zwar von aussen nach innen. Gerade vor seinem Eintritt in den Muskel, schickt er demselben einen Ast zu, welcher demnach an der äusseren Fläche in den Muskel eintritt. Diese Beziehung zwischen

[1]) M. Fürbringer, Ueber die spino-occipitalen Nerven der Selachier und Holocephalen und ihre vergleichende Morphologie. Festschrift für C. Gegenbaur. Leipzig 1897.

M. sterno-cleido-mastoïdeus und N. accessorius weicht vom menschlichen Zustand in so weit ab, dass der Nerv hier entweder unterhalb des Muskels verläuft, oder zwischen zwei Muskeletagen ungleicher Dicke. Beim Chimpanse von Vrolik war der Nerv unterhalb des Muskels gelagert, bei jenem von Chapman[1]) und Sperino durchsetzte er den Muskel. In dem bezüglichen Passus bei Gratiolet und Alix[2]) scheint ein Druckfehler vor zu kommen; die Autoren sagen: der Nerv „passe „au-dessus" du muscle Sterno-cleido-mastoïdien", aus der Verweisung nach Vrolik welche unmittelbar vorangeht folgt dass man statt „au-dessus" lesen muss „au-dessous".

Die spinalen Cervicalwurzeln des Accessorius stammen vom 3en und 4en Cervicalnerven, die Wurzel aus dem 3en Cervicalnerven war eine Strecke weit dem sensibelen Nervenstamme, den die Hauptmasse der Fasern des 3en Cervicalnerven darstellt, angelagert. Auch machte sich von diesem Stamme ein Ast frei, welcher selbständig den M. sterno-cleido-mastoïdeus innervirt Angaben über Cervicalwurzeln des Accessorius beim Chimpanse konnte ich in der Litteratur nicht auffinden. Es ist gewiss bemerkenswert dass beim Chimpanse die zwei ersten Nerven keine Wurzel zum Accessorius schicken, denn beim Menschen nimmt fast ohne Ausnahme der 2e Cervicalnerv an die Innervation des Kopfnicker teil. Der Stamm des N. accessorius verlief wie bei allen untersuchten Affen, über den von mir so genannten „M. levator cinguli" (sehe S. 377), die Spinalnervenwurzel des 3en Cervicalnerven verlief ebenfalls über, die des 4en dagegen unter diesem Muskel.

Der N. Phrenicus entsteht mit drei Wurzeln aus dem 3en, 4en und 5en Cervicalnerven. Die Herkuntt dieses Nerven beim Chimpanse wird von verschiedenen Autoren different angegeben. Macalister[3]) weist nur auf die Menschenähnlichkeit im Ursprung dieses Nerven hin, ohne die segmentale Herkunft zu präcisiren, bei Sperino l. c., Hepburn[4]) and Champneys[5]) entstand er aus dem 4en und 5en Spinalnerven, Vrolik l. c. erwähnt nur den

[1]) H. C. Chapman, On the structure of the chimpansee. Proc. ac. Sc. Philadelphia 1879.

[2]) Gratiolet et Alix, Recherches sur l'anatomie du Troglodytes aubryi. Nouv. Arch. du Mus. Hist. Nat. Tome II.

[3]) A. Macalister, On some Points on the Myology of the Chimpansee. Ann. a. Magaz. of Nat. Hist. vol. VII 1871.

[4]) D. Hepburn, The comparative Anatomy of the muscles and nerves of the superior extremities of the Anthropoïd Apes. Journ. of Anat. a. Phys. Vol. XXVI, 1892.

[5]) F. Champneys, On the muscles and nerves of a chimpansee. Journ. of Anat. u. Phys. Vol. VI, 1872.

vierten, während schliesslich Chapman l. c., von einem Ursprung aus dem 3en und 4en Cervikalnerven Meldung macht.

Ursprung des N. phrenicus beim Chimpanse.

Chapman	3.4
Bolk	3.4.5
Vrolik	4
Hepburn.	4.5
Sperino	4.5
Champneys	4.5

Diese Tabelle zeigt dass der 4e Spinalnerv den Kern des Nerven darstellt; bei allen bisher beobachteten Fällen war das 4e Myotom an die Bildung des Diaphragma beteiligt.

Ueber die Weise der Zusammensetzung der Nerven fand ich in der Litteratur keine Angabe. Bei meinem Objecte verbinden die Nervenwurzeln sich in einer Weise welche auch beim Menschen angetroffen wird, bei Affen jedoch häufiger vor zu kommen scheint. Die Wurzel aus dem 3en Spinalnerven nämlich verläuft ganz selbständig dem vorderen Rande des M. scalenus medius entlang bis zur Apertura thoracis superior, um sich erst an dieser weit abwärts gerückten Stelle mit der Hauptwurzel aus dem 4en und 5en Spinalnerven zu verbinden. Es entsteht dem zu Folge eine lang ausgezogene Schlinge, welche auch bei vielen anderen untersuchten Affen (Semnopithecus, Cercopithecus, Cynocephalus, Mycetes, Midas, Lemur, Lepilemur, Perodycticus) zur Beobachtung kam, und welche im Laufe dieser Arbeit als „Phrenicusschlinge" angedeutet werden soll. Bei allen genannten Affen verlief ein Gefäss, meistenfalls eine Arterie, durch die Schlinge — sodass das aetiologische Moment jedenfalls sehr deutlich war. Beim Chimpanse war es ein Ast der Arteria transversa scapulae der zur tiefen Muskulatur des Halses zog.

Die Hautnerven, welche vom Plexus cervicalis abgegeben werden, entstehen aus dem 2en bis 4en Cervicalnerven, und verästeln sich, wie es von Figur 2 gezeigt wird, aufwärts in einem grossen Teil der Gesichtshaut und der Schädelhaut, und abwärts in dem Tegument der Schulterwölbung. Sämmtliche kopfwärts ziehenden Fasern entstehen aus einem gemeinschaftlichen Stamme, der hauptsächlich aus den Fasern des dritten Cervicalnerven zusammengesetzt war, daneben auch Fasern des 2en Spinalnerven führte. An der Stelle seiner Umbiegung um den Rand des Sterno-cleido-mastoïdeus zerfällt er in drei Aeste, von welchen die zwei hinteren als N. occipitalis minor, resp. N. auricularis magnus unterschieden werden kön-

nen, der vordere innervirt, zusammen mit einem Ast des Auricularis magnus, die Haut der Regio parotideo-masseterica, buccalis und inframandibularis. Der Halsbezirk und der obere Teil der Brust werden von zwei feineren Ästen des dritten Cervicalnerven innervirt, die Schulterwölbung fast ausschliesslich durch einen dicken Ast des vierten Cervicalnerven der noch einzelne Fasern des dritten in sich fasst, während ein zweiter dicker Ast aus dem 4en Spinalnerven das Hautgebiet über die Spina scapulae innervirt. Es stimmen demnach im Grossen und Ganzen die Hautbezirke des 2en, 3en und 4en Spinalnerven bei Chimpanse ziemlich gut überein mit denen beim Menschen (Vergleich dazu Fig. 3 der „Segmentaldifferenzirung des Menschlichen Rumpfes" u. s. w. Teil I Morph. Jahrb. Bnd XXV Seite 490). Nur will es mir scheinen dass der 2e Spinalnerv beim Chimpanse einen geringeren Anteil an der Hautinnervation nimmt als beim Menschen.

Fig. 2.

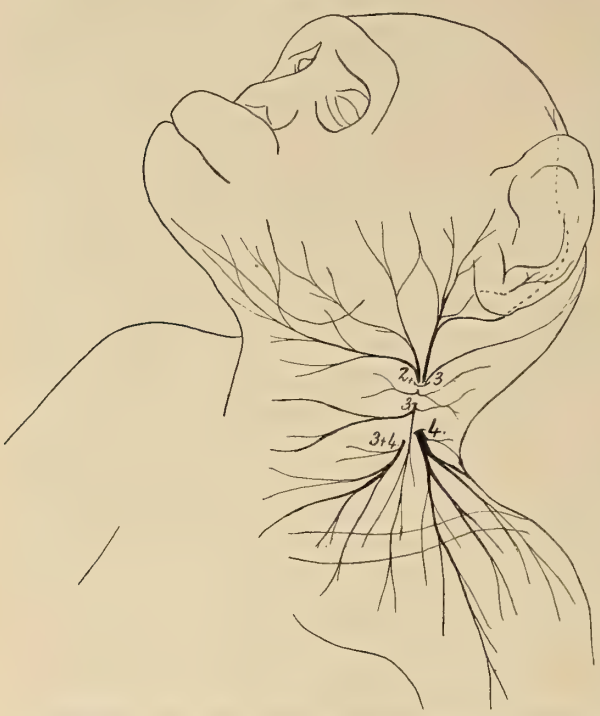

Verästelung der Rami cutanei cervicales beim Chimpanse.

Aus der Wurzel, welche vom 3en Cervicalnerven zum N. supra-acromialis zieht, entspringt der Nerv für den Muskel der im seitlichen Halsbezirke fast aller Affen angetroffen wird, und dem Menschen fehlt, nur als individuelle Variation von Zeit zu Zeit in wechselnder Ausdehnung zur Beobachtung gelangt. Dieser Muskel ist bei den Affen äusserst variabel in Entwicklungsgrad, Ursprung und Insertion, bald entspringt er vom Occipitale, bald von der Halswirbelsäule, inserirt entweder nur an der Clavicula, oder nur am Acromion, oder an beiden diesen Skeletteilen.

Diese grosse Variabilität hat Anlass gegeben zur Entstehung einer grossen Menge Synonymen, deren Sperino auf Seite 19 seiner monographischen Bearbeitung des Chimpanse nicht weniger als achtzehn aufzählt. Ohne entscheiden zu wollen ob es sich in allen Fällen nur um einen einzigen homologen jedoch sehr variabelen Muskel handelt oder nicht, werde ich, um einen für alle Zuständen passenden Namen zu verwenden, diesen Muskel als „*Musc. levator cinguli*" anführen. Bei meinem Object wurde derselbe wie gesagt vom dritten Cervicalnerven innervirt, während Sperino eine Innervation aus dem dritten und vierten Spinalnerven beobachtet hat.

Schliesslich entsteht noch aus dem 4en Spinalnerven ein Ast für den M. levator scapulae, welcher Muskel überdies noch von Aesten des 5en Spinalnerven versorgt wird.

Bei den von Hepburn, Chapman und Sperino untersuchten Exemplaren, war der Levator scapulae nur aus dem 4en Spinalnerven innervirt.

Der Plexus brachialis meines Chimpanse war zusammengesetzt aus dem 5en bis 9en Spinalnerven, auch aus dem 4en Spinalnerven kam noch eine feine Wurzel, welche sich mit dem 5en Spinalnerven verband. Im Ganzen finden sich demnach sechs Wurzeln.

Der N. suprascapularis entsteht gerade an der Stelle wo die Wurzeln des 4en und 5en Spinalnerven zusammentreffen, und fasst von beiden Nerven Fasern in sich. Es trug dieser erste motorische Ast des Plexus brachialis bei meinem Object einen mehr cranialen Charakter als bei den von Sperino, Champneys und Hepburn untersuchten Chimpansen, wie aus der folgenden Tabelle hervorgeht.

Ursprung des N. suprascapularis bei Chimpanse.

Autor	Spinalnerven
Hepburn	V—VI
Champneys	V
Sperino	V
Bolk	IV—V

Es schwankt, wie aus dieser Tabelle ersichtlich, die segmentale Herkunft des Nerven ziemlich stark, durch den hohen Ursprung welchen er in meinem Objecte besass, nähert er sich dem Zustand, der von Eisler[1]) bei Gorilla gefunden worden ist.

Der N. subclavius (Fig. 3) stammte aus dem 5en und 6en Spinalnerven, ein Befund, der übereinstimmt mit dem von Hepburn. Champneys macht keine Angabe über die Herkunft dieses

[1]) P. Eisler. Das Gefäss- und periphere Nervensystem des Gorilla. Halle a. S. 1890.

Nerven, erwähnt nur dass er nicht am N. phrenicus gebunden war, ein Verhalten welches, so weit ich nachspüren kann noch nur der Fall war an der linken Seite des Chimpanse von Sperino. An dieser Seite entstand hier der Nerv ebenfalls aus dem 5en und 6en Spinalnerven, ob er an der rechten Seite dazu noch Fasern aus dem 7en bekam, ist im Tekst nicht recht deutlich. Die verschiedenen Nerven welche die Pectoralmuskelgruppe innervirten entstanden mit zwei Wurzeln aus dem Plexus. Die obere Wurzel macht sich frei aus dem vorderen lateralen Strang des Plexus und enthält Fasern des 6en und 7en Spinalnerven, während die untere, aus dem medialen Strange entstehend, von Fasern des 8en und 9en Spinalnerven zusammengesetzt war. Die beiden Wurzeln der Nn thoracici anteriores verhalten sich zur Arteria axillaris wie die beiden ventralen Stränge des Plexus, indem sie ebenfalls eine Schlinge um die Arterie bilden. Diese Schlinge, welche auch beim Menschen oftmals gefunden wird, und welche ich bei fast allen untersuchten Affenplexus fand, werde ich in der Folge als „Pectoralisschlinge" unterscheiden. Die Entstehung derselbe beruht auf genau denselben Ursachen als die der Medianusschlinge. Beide Schlingen nämlich entstehen dadurch, dass das Armgefäss zwischen zwei Spinalnerven sich entwickelt, und zwar fand sich bei meinem Chimpanse das Gefäss gerade zwischen dem 7en und 8en Spinalnerven. Alle „ventrale" Fasern des erstgenannten verlaufen „eparteriel", alle ventrale Fasern des 8en

Fig. 3.

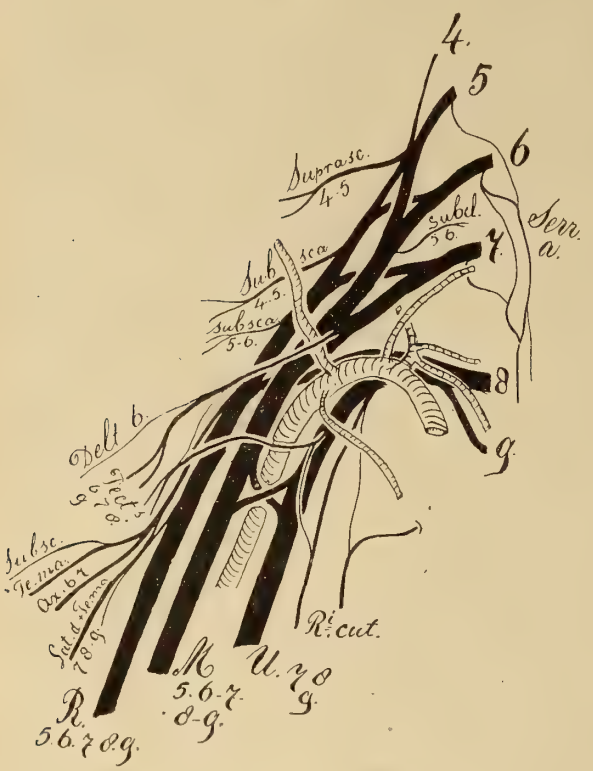

Der Plexus brachialis des Chimpanse

Spinalnerven verlaufen „hyparteriel". Mit diesen beiden Termini werde ich die Lagerung der Spinalnerven hinsichtlich der Arteria axillaris andeuten. Das eparterielle Bein der Pectoralisschlinge giebt einen starken N. thoracicus anterior ab, welcher in mehreren Aeste zerfallend, hauptsächlich den M. pectoralis maior innervirt, während das hyparterielle Bein mit der restirenden Fasermasse des eparteriellen sich vereint, und zwar auch zur Abdominalportion des Pectoralis maior Fasern schickt, jedoch vorwiegend am Pectoralis minor sich verzweigt. Hepburn giebt die segmentale Herkunft der Nn. thoracici anteriores nicht genügend an, es sollte hier nur ein einziger Nerv bestehen, was mit dem Befund von Sperino übereinstimmt. Champneys dagegen fand eine Herkunft und Zusammensetzung der Nerven wie ich dieselben bei meinem Objecte beobachtet habe.

Die Nn. thoracici anteriores zeichnen sich bei meinem Chimpanse durch zwei Eigentümlichkeiten aus. Zunächst ist erwähnenswert dass ein dünner Zweig des die Portio clavicularis vom grossen Brustmuskel innervirenden Nerven lateralwärts verläuft und den M. deltoïdes innervirt. Die Fasern dieses Zweiges waren aus dem 6en Spinalnerven herkömmlich. Sodann war bemerkenswert dass ein sensibeler Ast von der hyparteriellen Wurzel der Pectoralisschlinge sich ablöst, und zum N. cut. brach. int. maior zieht. Der ersterwähnten Erscheinung gebührt grosses Interesse. An anderer Stelle [1]) habe ich früher schon darauf hingewiesen dass in Folge der Lagerung des Bildungsmaterials von Pectoralis maior und Deltoïdes, die Möglichkeit bestehen muss, dass der letztgenannte Muskel teilweise von einem der Nn. thoracici anteriores innervirt wurde. Valentin giebt eine derartige Innervation eigentümlicher Weise als Norm an, vielleicht irre geleitet durch den feinen Gelenkzweig aus den Nn. thor ant. zur Articulatio humeri. Henle und Turner zweifeln die Innervation an. Selber hatte ich dieselbe schon gesehen bei einem Cercopithecus. Beim Menschen ist in der Letztzeit diese Innervirung des Deltoïdes beobachtet durch Frohse, wie aus dem Text bei den Figuren 91 und 92 im Atlas von von Bardeleben und Haeckel [2]) hervorgeht. Eine Erweiterung dieser Befunden bringt jetzt mein Chimpanse, doch auch hier darf es wohl nur eine individuelle Variation gelten, da bis jetzt ein

---

[1]) Die Segmentaldifferenzirung des menschlichen Rumpfes etc. II Teil. Morph. Jahrb. Bnd XXVI S. 96.

[2]) K. v. Bardeleben und H. Haeckel. Atlas der topographischen Anatomie des Menschen. 2e Auflage. Herausgegeben unter Mitwirkung von Dr. Fr. Frohse, Jena 1901.

derartiger Befund von keinem der anderen Autoren erwähnt worden ist.

Von den sogenannten kurzen dorsalen Nerven sind zunächst die Nn. subscapulares zu erwähnen. Der M. subscapularis wird hauptsächlich von zwei Nerven innervirt von denen der obere aus dem 4en und 5en Cervicalnerven, der untere aus dem 5en und 6en stammt. Letzterer verlässt den Plexus zugleich mit dem N. axillaris. Weiter verlief noch eine geringe Anzahl Nervenfasern, welche den unteren Teil des M. subscapularis innerviren dem Stamme des N. axillaris entlang, und zweigte sich von diesem gleichzeitig mit einem Ast für den M. teres maior ab. Ob diese Fasern nur aus dem 6en oder aus dem 6en und 7en Spinalnerven stammten, blieb ungewiss.

Der Nerv für den M. latissimus dorsi geht aus zwei Wurzeln hervor, eine kommt selbständig aus dem Fasciculus posterior und verbindet sich bald mit einer feineren, welche sich vom N. axillaris abspaltet. Der in dieser Weise gebildete Nerv, der aus Fasern des 7en, 8en und 9en Spinalnerven besteht, verästelt sich hauptsächlich am M. latissimus dorsi, schickt daneben noch einen Ast zum M. teres maior, sodass dieser Muskel aus zwei Nervenstämmen innervirt erscheint, ein Ast wird vom N. axillaris, und ein zweiter vom zum M. latissimus dorsi ziehenden N. subscapularis abgegeben. Der N. axillaris selber fasste Fasern des 6en und 7en Spinalnerven in sich. Vergleicht man die beschriebenen dorsalen Nerven beim Chimpanse mit denen des Menschen, dann trifft es uns dass diese Nerven beim Chimpanse weniger differenzirt, mehr zusammenhangend sind als beim Menschen, und besonders dass Nervenfasern für den M. teres maior, zugleich mit solchen für den M. subscapularis, eine Strecke weit dem Stamme des N. axillaris angeschlossen sind, eine Erscheinung welche von Eisler, l. c. Hepburn l. c. und Höfer[1]) auch bei Gorilla konstatirt worden ist, während bei den zwei von Deniker[2]) untersuchten Gorilla's der M. teres maior sogar ausschliesslich vom N. axillaris innervirt war Bei dem Chimpanse von Sperino (l. c.) und von Champneys (l. c.) dagegen war der Muskel nur aus einem N. subscapularis innervirt. Auch beim Menschen ist eine Innervation des Teres maior aus dem N. axillaris konstatirt worden nähmlich von Turner (Nat. hist. Rev. Oct. 1864).

[1]) W. Höfer. Vergleichend anatomische Studien über die Nerven des Armes und der Hand bei den Affen und den Menschen. Arbeiten aus den anat. Instit. München 1892.

[2]) J. Deniker. Recherches anatomiques et embryologiques sur les singes anthropoïdes. Arch. de Zool. exp. et gén. 2e serie, Tome III 1885.

Die Gruppe der Nerven für den Subscapularis, Teres major und Latissimus dorsi bildet sich aus sämmtlichen Wurzeln des Plexus brachialis vom 4en bis 9en und zwar derart dass der M. subscapularis vom 4en, 5en und 6en (7en?) Cervicalnerven innervirt wurde, der Teres maior und der Latissimus dorsi aus dem 6en (?) 7en, 8en und 9en. Genaue Angabe der segmentalen Herkunft dieser Muskeln fand ich weder bei Sperino noch bei Hepburn oder Champneys. Bezüglich des N. axillaris, der bei meinem Object aus dem 6en und 7en Spinalnerven stammte, und nicht wie bei Sperino und Macalister mit dem N. radialis verbunden war, berichtet Champneys eine Entstehung aus den 5en, 6en und 7en Spinalnerven Ich möchte die Richtigkeit der Angabe von Macalister, es entstehe der N. axillaris bei seinem Object nur aus dem 8en und 9en Spinalnerven anzweifeln. Ist es doch höchst unwahrscheinlich dass der M. deltoïdes, der so weit die Angaben bis jetzt vorliegen normaliter aus dem 5en und 6en Segment entsteht, plötzlich seine Bildungsstätte bei einem Individuum im 8en und 9en Segment verlegt hatte. Eine derartige sprungweise Variation in der segmentalen Anlage eines Muskels kann man sich schwer vorstellen. Noch einen zweiten Grund um an die Richtigkeit der oben erwähnten Angabe zu zweifeln, liefert der Nervenverlauf. Wenn sich wirklich in dem Falle von Macalister der M. deltoïdes aus dem 8en und 9en statt aus dem 5en und 6en Segment gebildet hatte, dann könnte der Nerv für einen solchen Muskel niemals verlaufen wie ein normaler N. axillaris, denn Nervenfasern vom 8en und 9en Spinalnerven sind doch vom Anfang an bezüglich des 5en, 6en und 7en Myotomes anders gelagert als solche des 5en und 6en Spinalnerven, und folglich würden erstere auch nach der Differenzirung einen anderen Weg beschrieben haben als im normalen Falle. Von so etwas jedoch berichtet Macalister nicht.

Der M. rhomboïdes war bei meinem Object aus dem 5en Spinalnerven innervirt, wie es auch von Champneys und Sperino beobachtet worden ist. Hepburn vermeldet eine Innervation aus dem 4en Spinalnerven. Zum serratus anticus zogen Aeste des 5en, 6en und 7en Spinalnerven. Von der Innervation dieses Muskels bei Chimpanse sind bis jetzt folgende Variationen bekannt geworden:

Hepburn	IV	V	VI	
Sperino.		V	VI	
Champneys		V	VI	
Bolk		V	VI	VII

Von den grossen Nervenstämmen bot der aus dem hinteren Strange sich bildende N. radialis weder in seinem Verlauf noch in seiner Zusammensetzung etwas Bemerkenswertes. Der Vollständigkeit wegen sei hier nur erwähnt dass er aus dem 5en bis 9en Spinalnerven Ursprung nahm, d. h. aus sämmtlichen Wurzeln des Plexus brachialis. Zuverlässige Angaben über die segmentale Herkunft dieses Nerven bei Chimpanse finden sich in der Litteratur nicht. Hepburn und Sperino behaupten nur dass er entsteht wie beim Menschen. Ich möchte dagegen bemerken dass beim Menschen der N. radialis in überaus den meisten Fällen keine Fasern bezieht aus den letzten Plexuswurzel, wie es bei meinem Chimpanse der Fall war. Die Angabe der beiden genannten Autoren bezieht sich nur auf die Entstehungsweise aus dem Plexus, und nicht auf segmentale Herkunft.

Fig. 4.

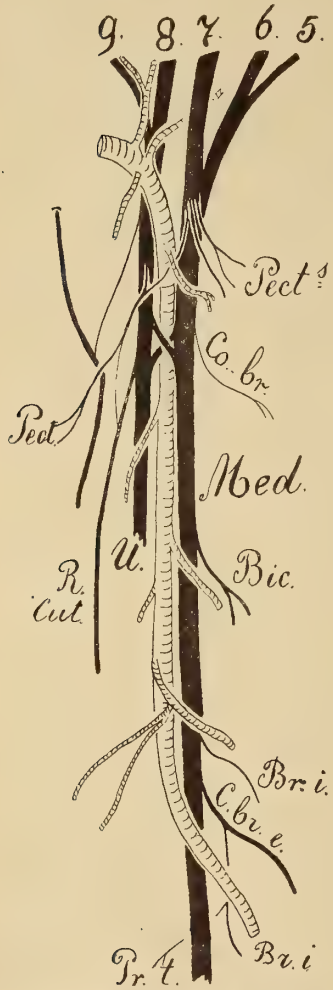

Die Verzweigung des N. medianus, und dessen Lagerung zum Armgefäss, am Oberarme des Chimpanse.

Eine interessante Erscheinung war das Fehlen eines selbständigen Nervus musculo-cutaneus bei meinem Object. Es waren offenbar die Elemente dieses Nerven angeschlossen am Stamme des N. medianus, welcher demzufolge am Oberarme verschiedene Muskeläste abgiebt in der Weise wie es Figur 4 näher zur Schau bringt.

Der erste Ast welcher vom Medianusstamme sich ablöst war für den M. coraco-brachialis bestimmt. Der bei Affen häufig vorkommende M. coraco-brachialis brevis fehlte bei meinem Object. Der zweite Medianusast war der N. bicipitalis welcher in geringer Entfernung vom Mutterstamme sich in zwei Äste spaltet für jeden der beiden Köpfe dieses Muskels. In der distalen Hälfte des Oberarmes geht ein Zweig für den M. brachialis internus ab, und darauf folgt ein Ast, der be-

sonderes Interesse beansprucht. Es war der kräftigste Nerv welcher vom N. medianus am Oberarme abgegeben wurde und zerfällt bald in zwei Zweigen, einen sensibelen und einen motorischen, der Hautnerv ist der N. cut. brachii externus, der Muskelast verzweigt sich hauptsächlich am M. brachialis internus, innervirt daneben jedoch noch den M. pronator teres. Der Zweig für diesen Muskel verläuft unter den Medianusstamm. Mehr distalwärts trennt sich ein zweiter Nerv für diesen Muskel vom Medianus stamme ob.

Der Zustand ist in diesem Falle in zwei Hinsichten komplizirt, es fehlt nämlich der N. musculo-cutaneus als selbständiger Nervenstamm, und es ist der M. pronator teres innervirt aus dem Faserkomplex, der, falls es selbständig geworden wäre, den N. musculo-cutaneus gebildet haben würde. Es ist diese zweite Variation sonach auf zu fassen als eine Innervation des Pronator teres aus dem genannten Nerven. Wir werden später aus einander setzen, dass die Vereinigung des N. musculo-cutaneus mit dem N. medianus nicht eine zufällige Variation darstellt, sondern auf ein Umbildungsprozess in der Anatomie des Nervensystems des Oberarmes hin zu weisen scheint. Aus welchen Ursachen der Nerv sich dem Medianusstamme anschliesst oder an zu schliessen vermag, ist eine Frage welche erst beantwortet werden kann wenn wir die Momente haben kennen gelernt in Folge deren der Nerv als gesonderter Fasertractus entsteht. Nur wünsche ich hier kurz darauf hin zu weisen dass diese Momente zweierlei sind. Wenn das Fasercomplex des N. musculo-cutaneus den Musculus coraco-brachialis durchbohrt, dass heisst wenn bei der Ontogenese Muskelfasern sich zwischen Medianus und Musculo-cutaneus eingeschoben haben, findet der Nerv in diesen Muskel ein Fixationspunkt, welches eine Zusammenfügung beider Nerven zu einem gemeinsamen Stamme im Wege steht. Perforirt der N. musculo-cutaneus den M. coraco-brachialis nicht, verläuft er medial von diesem Muskel, dann ist eine Vereinigung beider Nervi möglich, kann jedoch noch behindert werden durch Gefässäste, welche zwischen den beiden Nervenbahnen zur Entwicklung gelangten. Keines dieser Momenten war nun offenbar während der Genese meines Objectes da gewesen, der N. musculo-cutaneus war nicht zwischen Muskelfasern des M. coraco-brachialis fixirt, und sämmtliche Äste der Arteria brachialis verliefen oberflächlich vom Nerven. Es fand sich desshalb nicht ein einziges anatomisches Impediment das die Vereinigung beider Nerven zu einem Stamme behindern konnte.

Auch beim Menschen kommt es vor dass der N. musculo-cutaneus den M. coraco-brachialis nicht durchbohrt, nach Testut

sogar in 10%. Für Chimpanse ist dieser Zustand schon beschrieben durch Vrolik, l. c., es war jedoch hier der Nerv als separater Bündel anwesend, während bei den Objecten von Gratiolet und Sutton [1]), ein Zustand vorlag wie bei meinem Object, nur mit dem Unterschied dass der Ast zum M. pronator teres nicht da war. Letzteres wurde wohl konstatirt von Höfer l. c., wiewohl hier der N. musculo-cutaneus als gesonderter Nerv den M. coraco-brachialis durchsetzt. Endlich finde ich dass bei den Chimpansen von Sperino, Hepburn, Champneys und Macalister der N. musculo-cutaneus den coraco-brachialis durchsetzt, ohne dass diese Autoren einer Anastomosirung mit der N. medianus, oder einer Innervation des Pronator teres Erwähnen.

Es ist oben darauf hingewiesen worden, dass, wenn der N. musculo-cutaneus den M. coraco-brachialis nicht durchsetzt, er noch verhindert werden kann, sich mit dem N. medianus zu verbinden durch zwischen ihm und dem N. medianus verlaufende Gefässe. Beim Chimpanse von Vrolik nun, durchsetzt der Nervus musculo-cutaneus den M. coraco-brachialis nicht, dennoch hatten sich beide Nerven nicht zu einem einzigen Stamme verbunden. Ist nun die vorhergehende Behauptung richtig, dann müssen beim Chimpanse von Vrolik andere Gefässverhältnisse bestehen haben als bei meinem Object. Und solches trifft in der That zu. Wie Fig. 3 und 4 genügend zeigen durchsetzt bei meinem Object die Art. subclavia den Plexus, liegt anfänglich medial vom N. medianus, um weiter unten denselben oberflächlich zu kreuzen, indem alle Aeste, welche die Art. brachialis am Oberarme lateralwärts schickt, über den Nervenstamm hinweg ziehen, sich somit betragen wie das Hauptgefäss. Bei Vrolik dagegen durchsetzt die Art. axillaris den Plexus nicht, lagert sich unmittelbar medial vom N. medianus, indem weiter unten eine Kreuzung von Arterie und Nerv statt findet, wobei letzterer oberflächlich gelagert ist. Die Art. brachialis war deshalb bei Vrolik ein anderes Gefäss als bei meinem Object. In Fig. 5 sind die unterschiedenen Variationen in der Beziehung zwischen N. medianus und N. musculo-cutaneus beim Chimpanse, schematisch übersichtlich dargestellt.

Der N. ulnaris bot während seines Verlaufes am Oberarme nichts bemerkenswertes. Ein anastomosirender Zweig aus dem N. radialis welcher von Champneys beobachtet worden ist, fehlte. Ich fand denselben jedoch bei Cynocephalus und Ateles.

Bei der Beurteilung der segmentalen Zusammensetzung der beiden

---

[1]) J. B. Sutton, On some Points in the anatomy of the Chimpanzee. Journ. of Anat. a. Phys. Vol. XVIII.

Nervenstämme muss man natürlich der Anschmiegung des N. musculo-cutaneus am N. medianus Rechnung tragen. Der N. ulnaris

Fig 5.

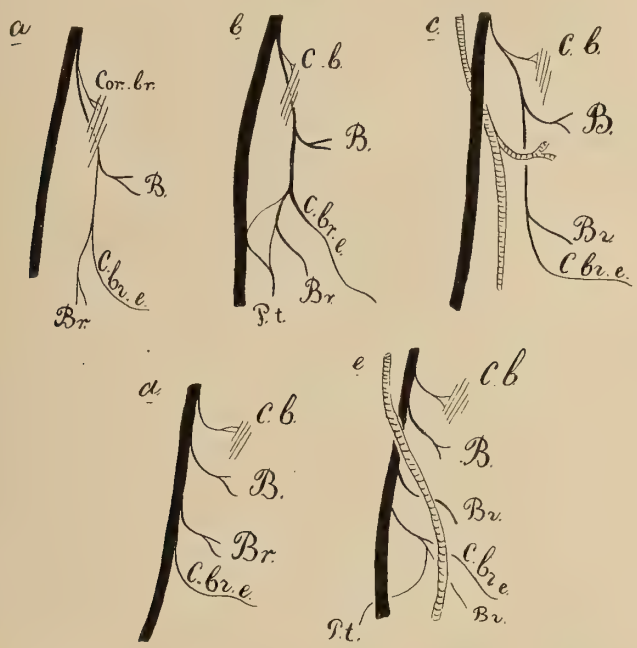

Einige topographische Beziehungen zwischen N. medianus, N. musculo-cutaneus, und A. brachialis bei Chimpanse.

a. nach Chapman, Sperino, Hepburn, Macalister. *b.* nach Höfer, *c.* nach Vrolik, *d.* nach Gratiolet, Sutton, *e.* nach Bolk.

c. b. M. coraco-brachialis, *B.* M. biceps, *Br.* M. brachialis internus, *C. br. e.* N. cut. brachii externus, *P. t.* M. pronator teres.

bezog seine Fasern aus dem 7en 8en und 9en Spinalnerven, der Medianus und Musculo-cutaneus zusammen aus dem 5en bis 9en.

Es folgt hieraus dass die drei unteren Spinalnerven an dem Aufbaue der drei grossen Nervenstämme des Plexus brachialis beteiligt sind. Der N. ulnaris bildet sich hauptsächlich aus dem 8en und 9en Spinalnerven, wird durch eine Wurzel aus dem lateralen Fasciculus verstärkt, indem der N. medianus seine Fasern aus dem 8en und 9en Spinalnerven bekommt mittelst eines Faserbündels, das vom medialen Strange ausgeht. Dadurch entsteht wie aus Fig. 3 hervorgeht eine chiasmatische Verbindung zwischen den beiden Strängen. Oberhalb dieser kreuzweise gelagerten Schlinge, an welcher der zum N. ulnaris ziehende Tractus die tiefere Lage einnimmt, durchsetzt die Arteria

axillaris den Plexus. In den anthropotomischen Handbüchern wird diese Schlinge gewöhnlich als Medianusschlinge bezeichnet. Ich werde statt dieser Bezeichnung von „Axillarisschlinge" sprechen. Denn es ist die Art. axillaris, die das aetiologische Moment dieser Schlinge bildet, und die Bezeichnung Medianusschlinge trifft nicht immer zu. Wir werden z. B. Zustande kennen lernen wo die Arterie den Plexus zwischen zwei Würzeln des N. musculo-cutaneus durchsetzt, und schon im vorliegenden Falle verlauft das Gefäss sowohl durch eine Schlinge des N. medianus, als durch eine solche des N. ulnaris. In allen jenen Fällen, in welchen eine chiasmatische Verbindung besteht zwischen dem eparteriellen und dem hyparteriellen Teil des Plexus brachialis — und wir werden mehrere jener Fällen kennen lernen, drückt die Bezeichnung Medianusschlinge, den wahren Thatbestand nicht aus. Durch Anwendung des Namen „Axillarisschlinge" wird jeder Widerspruch hervorgebogen. Beim Menschen ist der chiasmatische Charakter der Schlinge häufiger als die einfache Schlinge. Im vergleichenden Abschnitt wird hiervon näher die Rede sein.

Es sind auch andere Verhältnisse in der topographischen Beziehung zwischen Gefäss und Plexus beim Chimpanse bekannt geworden. Bei den Objecten von Sperino und Höfer z. B. durchsetzte die Arterie den Plexus nicht.

Schliesslich sei noch bemerkt dass aus dem unteren Teil des Plexus ein N. cutaneus brachii internus maior und minor entstehen. Letzterer verbindet sich mit einem Teil des R. lateralis des 10^en^ Spinalnerven zum N. intercosto-humeralis.

Simia Satyrus.

Von diesem Tiere konnte der Plexus cervico-brachialis aufwärts nur verfolgt worden bis einschliesslich dem dritten Spinalnerven. Dieser löste sich vornehmlich in Hautäste auf. Von Muskeläste wurden nur einen Ast zum M. levator cinguli, und einen solchen zum N. accessorius gefunden, der in Gegensatz zum Verhalten beim Chimpanse unter dem M. levator cinguli zum Accessoriusstamme zog. Hervorgehoben muss werden dass der dritte Cervicalnerv keine Wurzel für den Plexus Hypoglosso-cervicalis abspaltet. Die Thatsache dass Fürbringer (l. c.) bei Orang eine Wurzel aus diesem Nerven zum Plexus Hypoglosso-cervicalis beschreibt, leuchtet ein dass auch in dieser Richtung individuelle Schwankungen bestehen. Durch Eisler (l. c.) wurde bei Gorilla einen Ast von C. III zum genannten Plexus nicht gefunden. Ein Hautast de 3^en^ Cervicalnerven durchbohrt den M. levator cinguli um sich an der Haut des Nackens zu verzweigen.

Fig 6.

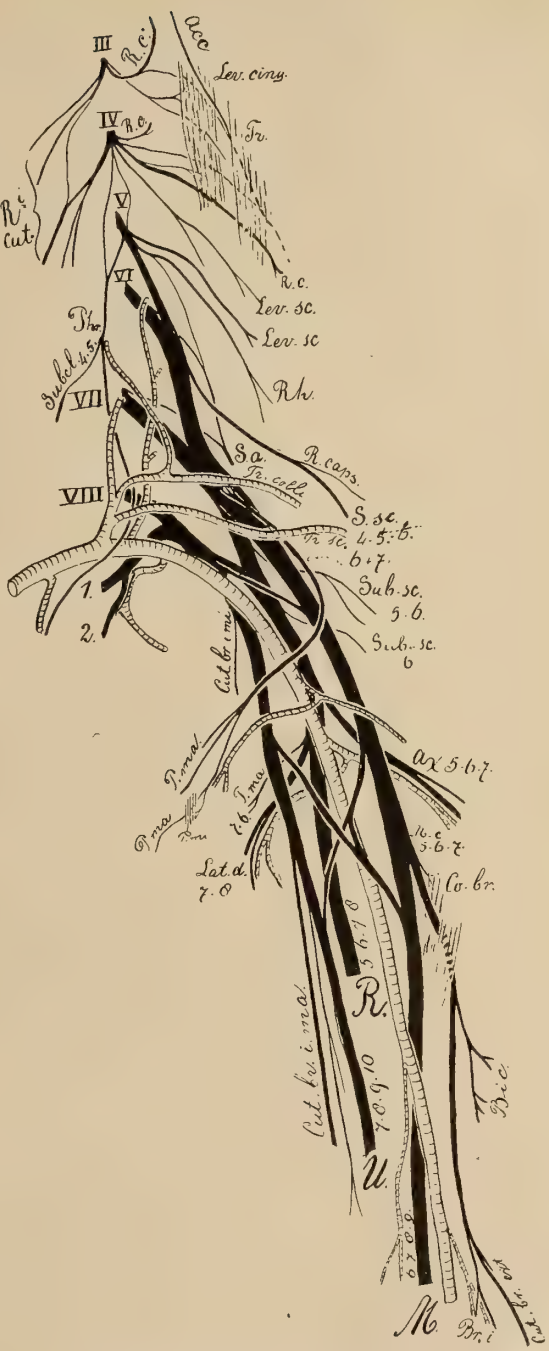

Der Plexus cervico-brachialis des Orang.

Der 4e Cervicalnerv wiederholt den Charakter des dritten indem er mehrere Hautäste und einige isolirt verlaufenden Muskeläste absendet. Einer der dorsal ziehenden Hautäste durchsetzt den M. levator cinguli, sodann den M. trapezius und verzweigt sich in der Haut der Uebergangszone zwischen Nacken und Rücken. Die motorischen Aeste des 4en Spinalnerven bestehen zunächst aus einer Wurzel des N. accessorius, die wie beim Chimpanse unter dem M. levator cinguli gelagert war. Weiter giebt jener Segmentalnerv noch einen Ast zum M. levator scapulae ab, schliesslich zwei Aeste, von denen einer dem N. phrenicus Fasern zuführt, während der andere sich mit dem 5en Spinalnerven verbindet. Weitere Zergliederung ergab, dass die Fasern dieses Astes mit dem N. suprascapularis zur Schultermuskulatur zogen.

Der N. phrenicus bildete sich aus zwei Wurzeln welche vom vierten und fünften Spinalnerven abgegeben wurden, sie treten bald zusammen, und der Nerv verläuft nicht längs dem M. scalenus anticus — denn dieser Muskel fehlte — sondern lateral vom Gefässstrange des Halses, kreuzt die Arteria subclavia, lateral von der Stelle wo ein Gefässstämmchen von dieser Arterie abgegeben wird, aus welchem die aufwärts und seitwärts verlaufenden oberflächlichen Arterien des Halses entstehen, und ist in dem Winkel, der durch diesen Stamm und die Hauptarterie gebildet wurde, fixirt; verläuft sodann ein wenig medialwärts und begleitet die Art. mammaria interna eine Strecke weit. Bei diesem Orang besteht sonach keine Phrenicusschlinge, bei einem anderen Orang habe ich eine solche beobachtet, und zwar umfasste diese Schlinge die Vena jugularis, eine Beziehung die ich auch einmal bei einem Cynocephalus gesehen habe. Das Fehlen des Scalenus anticus beim Orang ist auch von Westling[1]) und Bisschoff[2]) beobachtet. Dagegen erwähnt Chapman (l. c.) dass die Scalenie nichts Bemerkenswertes boten; gleiches scheint bei Sandifort[3]) der Fall gewesen zu sein.

Ich fand in der Litteratur nur eine einzige Angabe der segmentalen Herkunft des N. phrenicus, nämlich jene von Westling, die vermeldet dass dieser Nerv wie bei meinem Object, aus dem 4en und 5en Spinalnerven stammte. Hierin stimmen unsere Befunde also überein.

Sämmtliche Nerven für die ventrale Brustmuskulatur stammten aus einem einzigen ziemlich lang unverästelt bleibenden Stamme, der von Fasern des 6en und 7en Cervicalnerven zusammengesetzt war. Eine „Pectoralisschlinge" würde demnach hier nicht gebildet. Westling beschreibt einen Ursprung der Nn. thoracici anteriores aus dem 6en bis 9en Spinalnerven, mittelst dreier Wurzeln, welche zu einem Geflecht zusammenkamen. Offenbar war in diesem Falle eine Pectoralisschlinge entwickelt.

Von den dorsalen Muskeln war der Levator scapulae aus C IV und C V, der Rhomboïdes nur aus C V innervirt, während der Serratus anticus seine Fasern aus dem 6en und 7en Spinalnerven bekam. Beim Orang von Westling kam der N. dorsalis scapulae aus einer Schlinge zwischen dem 4en und 5en Spinalnerven. Wiewohl keine nähere Angabe über die periphere Ausbreitung

---

[1]) Ch. Westling, Beiträge zur Kenntniss des periph. Nervensystems. Bihang. till Svenska Vetenskaps. Akad. Handlingar. Bnd IX, Stockholm 1884.

[2]) Th. Bisschoff, Beiträge zur Anatomie des Hylobates leuciscus. Abh. K. bayr. Akad. der W. II Cl. X Bnd. S. 10.

[3]) G. Sandifort, Ontleedkundige Beschrijving van een volwassen Orang-oetan. Verh. Natuurl. Geschied. d. Ned. overz. Bezitt. Leiden 1840.

dieses Nerven gegeben worden ist, darf man wohl vermuten dass die segmentale Herkunft des M. levator scapulae und Rhomboïdes übereinstimmend war mit meinem Object. Solches trifft nicht zu für den M. serratus anticus, da der, diesen Muskel innervirenden N. thoracicus posterior nur aus den 5en und 6en, nicht mehr aus dem 7en Spinalnerven Ursprung nahm. Beim Orang von Hepburn wurde der M. rhomboïdes vom vierten, der Serratus anticus wie beim Object von Westling vom 5en und 6en Spinalnerven innervirt. Eine Angabe über die Innervation des M. Levator scapulae fehlt bei Hepburn. Die mitgeteilten Innervationsverhältnisse sind in der folgenden Tabelle übersichtlich dargestellt:

Innervation beim Orang des

Autor.	Rhomboïdes.	Serratus anticus.
Westling . . .	IV, V	V, VI.
Hepburn. . . .	V	V, VI.
Bolk	V	V, VI, VII.

Der N. suprascapularis löste sich vom Plexus ab, gerade an der Verbindungsstelle des 5en und 6en Spinalnerven, zog in der gewöhnlichen Weise zum oberen Rande der Scapula und schickt, ehe er im M. supraspinatus eintritt einen Ramus capsularis zur Schultergelenkkapsel, wie es auch von Hepburn beobachtet worden ist. Der Nerv war bei meinem Orang trimer, führte Fasern des 4en, 5en und 6en Spinalnerven. Ueber die segmentale Zusammensetzung dieses Nerven liegen bis jetzt sehr abweichende Beobachtungen vor, wie aus untenstehender Tabelle hervorgeht.

Segmentale Herkunft beim Orang des N. suprascapularis.

Westling	IV, V.
Bolk	IV, V, VI.
Hepburn.	V, VI.

Die Nerven für den M. subscapularis entstehen teils gesondert aus dem Plexus, teils aus einem Geflecht das sich an der dorsalen Fläche des Plexus fand und woraus ebenfalls der N. axillaris und die Nerven für Latissimus dorsi und Teres maior hervorgehen. Dieses Geflecht ist in Textfigur 7 dargestellt. Auch von Westling ist ein derartiger Plexus an der Hinterseite des Armgeflechtes abgebildet worden. In beiden Fällen war demnach die Sonderung zwischen N. subscapularis und N. axillaris nicht so vollkommen wie es beim Menschen der Fall zu sein pflegt. Sämmtliche Nerven für den Mm. subscapularis, teres maior und latissimus dorsi kamen

bei meinem Object aus dem 5en, 6en, 7en und 8en Spinalnerven, die Fasern des 8en Spinalnerven zogen nur zum M. latissimus dorsi. Bei Westling fehlte der Fasertractus aus dem 5en Cervicalnerven. Hepburn schweigt über die segmentale Innervation dieser Muskeln.

Fig. 7.

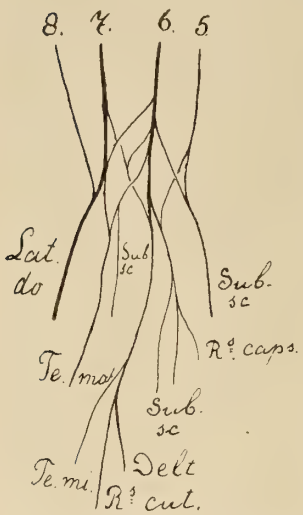

Die Entstehung und Verästelungsweise der kurzen Nerven aus dem hinteren Teil des Plexus bei Orang.

An der Zusammensetzung des Plexus als Ganzes, beteiligten sich der vierte bis zehnte Spinalnerv, es zählte somit der Plexus sieben Wurzeln. Die Wurzel aus dem 10en Spinalnerven war nur ein sehr dünner Zweig, der in kurzer Entfernung vom Intervertebralloch, durch den zweiten Intercostalnerven abgegeben, steil aufwärts zog, um sich mit dem Stamme des ersten Intercostalnerven zu verbinden. Weder Westling noch Hepburn machen von dieser Wurzel aus dem 2en Intercostalnerven Meldung. Auch der von Fürbringer untersuchte Plexus brachialis von Orang, began beim 4en Spinalnerven. Es ist jedoch aus der gegebenen Tabelle (l c. S. 536) nicht ersichtlich ob auch eine Wurzel aus dem 10en Spinalnerven da war.

Der N. radialis entsteht in der gewöhnlichen Weise aus dem Fasciculus dorsalis, und zwar aus dem 5en, 6en, 7en und 8en Spinalnerven, Fasern des 4en oder 10en gingen nicht in diesen Nerv über. Nach Westling führte bei ihrem Object, dieser Nerv auch noch Fasern des 4en Cervicalnerven, bezüglich der Ausdehnung kaudalwärts lässt der Text Zweifel bestehen ob noch Fasern des 9en Cervicalnerven an der Bildung dieses Nerven Anteil genommen haben. In der Abbildung des Plexus, welche Hepburn giebt, bleibt eine Wurzel aus dem 4en Cervicalnerven zweifelhaft, deutlich zeigt dieselbe dagegen dass die letzte Wurzel wie bei meinem Object vom 8en Cervicalnerven stammt.

Der N. musculo-cutaneus bleibt sehr lang dem Medianusstamme angeschlossen, trennt sich von demselben erst im proximalen Teil der Oberarmes ab, als ein ziemlich dicker Strang, der bald nach seiner Entstehung den M. coraco-brachialis durchsetzt, den beiden Köpfen des Biceps Aeste zusendet, weiter distal ebenfalls dem M. brachialis internus, um schliesslich als N. cut. brachii externus zu enden. Anastomosen mit dem N. medianus fehlen gänzlich. Der Nerv

zeigt in seinem peripheren Verlauf grosse Aehnlichkeit mit jenem beim Menschen. Gleiches gilt für die segmentale Zusammensetzung, denn wie es meistenfalls beim Menschen der Fall zu sein pflegt, kam auch beim Orang der Nerv aus dem 5en 6en und 7en Spinalnerven. Westling vermeldet einen etwas von dem meinigen abweichenden Befund. Der Stamm des N. musculo-cutaneus nämlich empfangt keine Fasern des 7cn Spinalnerven, dagegen wohl solche des 4en. Dem zu folge löst der Nerv sich schon sehr hoch vom Plexus ab, um gerade an der Stelle wo er sich frei macht, einen Ast für den M. coraco-brachialis ab zu zweigen. Ueberdies empfangt dieser Muskel noch einen isolirt aus dem 7en Spinalnerven entspringenden Ast. Aus diesem Zustand leuchtet ein dass auch beim Orang der M. coraco-brachialis Ursprung nimmt aus einem Niveau dass mehr kaudalwärts gelagert ist als das der übrigen Muskeln, ganz wie es beim Menschen der Fall ist.

Eine allgemeine Vergleichung der segmentalen Herkunft der Nerven beim Orang von Westling und dem von mir untersuchten, lehrt dass die Extremität beim Object von Westling einem mehr cranialen Niveau entsprungen war als bei meinem Tiere, wie aus untenstehender Tabelle hervorgeht.

	Westling.	Bolk.
Plexus brachialis . .	IV bis IX	IV—X
Suprascapularis . . .	IV—V	IV—V—VI
Serratus anticus . . .	V—VI	V—VI—VII
Axillaris	IV? V—VI	V—VI—VII
Musculo-cutaneus . .	IV? V—VI	V—VI—VII

Nur die Nervi thoracici anteriores bilden eine Ausnahme, da ich für diese nicht, wie Westling, eine Wurzel gefunden habe aus dem Strange, der aus der Verbindung des 8en und 9en Spinalnerven entstanden war.

Auch andere Autoren (Hepburn, Höfer, R. Fick[1]), Sandifort u. a.) heben die Menschenähnlichkeit der Verhältnisse beim N. musculo-cutaneus von Orang hervor, ich konnte in der Litteratur keine Angabe finden, dass der Nerv den M. coraco-brachialis nicht durchsetzt, oder dass er Verbindungen mit dem N. medianus eingehe. Hierdurch entfernt sich Orang vom Chimpanse und ebenfalls, wie wir bald sehen werden, vom Hylobates.

Der N. medianus ist zum grössten Teil aus Fasern des 7en und

[1]) R. Fick. Vergleichend anatomische Studien an einem erwachsenen Orang-Utang Arch. f. Anat. und Entwickl. gesch. 1895.

6en Spinalnerven zusammengesetzt, wozu sich noch solche des 8en und 9en gesellen, wiewohl verhältnissmässig nur wenige. Die Fasern des 8en und 9en Spinalnerven werden dem Stamme zugeführt längs zwei Wege. Die Hauptmasse dieser Fasern verlaufen in das ulno-mediane Bein der chiasmatischen Axillarisschlinge, das hier wie beim Chimpanse oberflächlich vom mediano-ulnaren Bein gelagert ist. Ausser diesem Tractus war noch ein zweites sehr zartes Faserbündel vorhanden, das sich, in geringer Entfernung von der Wirbelsäule, vom dem Strange löst, der aus der Vereinigung des 8en 9en und 10en Spinalnerven gebildet wurde. Dieses Faserbündelchen zieht schräg über den N. radialis hinweg und verbindet sich mit der proximalen Wurzel des N. medianus. Das Besondere in der Topographie dieses Bündelchens war sein Verlauf hinter der Arteria subclavia. Einen derart verlaufenden Fasertractus fand ich bei keinem anderen Affen wieder, und desto merkwürdiger ist es gewiss dass ein analoger Zustand auch von Westling bei ihrem Orang beobachtet ist. Betrachtet man die von dieser Schriftstellerin gegebene Abbildung des Orangplexus, dann fällt es auf dass der N. medianus mittelst zweier Wurzeln Fasern des 7en Spinalnerven bekommt, eine löst sich central vom Plexus ab, und ist ziemlich schwach, die andere verbindet sich mehr peripher mit dem N. medianus und führt diesem Nerven auch Fasern des 8en und 9en Spinalnerven zu. Ganz übereinstimmend sind jedoch die beiden Zustände nicht, denn bei Westling besteht die centrale Anastomose aus Fasern des 7en Spinalnerven, bei meinem Object aus solchen des 8en.

Der N. ulnaris entsteht aus dem 7en, 8en, 9en und 10en Spinalnerven, wobei die Fasern des 7en dem Stamme zugeführt werden durch das mediano-ulnare Bein der chiasmatischen Axillarisschlinge. Eine solche Doppel-schlinge fand auch Höfer, an der linken Seite seines Orang, an der rechten Seite war die Schlinge einfach, nur der ulno-mediane Tractus war ausgebildet. Bei Westling entsteht der Nerv aus dem 8en und 9en Spinalnerven, unter Zuschuss von Fasern des 7en. Die Arteria axillaris durchsetzte den Plexus in etwas ungewöhnlicher Weise, denn statt, wie es normal ist, den Plexus zwischen zwei Segmentalnerven zu durchlaufen, geht das Gefäss hier durch die Fasermasse des 8en Segmentalnerven hindurch. Der 7e und die weiter cranialwärts entspringenden Nerven lagern lateral, der 9e und 10e medial von der Arterie, vom 8en lagert die Hauptmasse ebenfalls medial, ein kleiner Teil verläuft jedoch lateral von der Arterie, und zwar jene Fasermasse welche hinter der Arterie quer vom 8en zum 7en Spinalnerven hinüberzieht. Diese Fasern gelangen später mit der eparteriellen Wurzel des N. medianus an der lateralen Seite des Gefässes. Indem sonach Elemente

des 8en Spinalnerven sowohl medial als lateral vom Gefäss verlaufen, perforirt dasselbe förmlich diesen Spinalnerven. Bei Höfer verlief an der rechten Seite die Arterie nicht durch den Plexus, an der linken Seite durchsetzte sie denselben. Westling bildet einen sehr abnormen Verlauf der Arterie ab. Es durchsetzt nämlich das Gefäss den Plexus zunächst in ventrodorsaler Richtung, sodann kehrt es wieder in das ursprüngliche Niveau zurück, indem es den Plexus zum zweiten Male, jetzt aber in dorso-ventraler Richtung durchläuft.

Hylobates Mülleri.

In der noch immer sehr lückenhaften Anatomie der Hylobatiden kommen nur vereinzelte Angaben vor über die Plexusbildungen der Cervicalnerven und die Entstehungsweise der grossen Nervenstämme. Die vollständigste und meist genaue Beschreibung verdanken wir Kohlbrugge der auch Abbildungen giebt vom Plexus cervicalis des Hylobates agilis, leuciscus und syndactylus und vom Plexus brachialis eines H. syndactylus und H. agilis [1]). Wir werden unsere Befunde vornehmlich mit denen von Kohlbrugge vergleichen. Ich wählte mir absichtlich eine von diese Autor nicht untersuchte Spezies. Weniger genau und weniger vollständig sind die Mitteilungen Bisschoff's [2]) über H. leuciscus, während schliesslich Deniker [3]) sich zu einer sehr kurzen Mitteilung über den Plexus cervicalis eines Gibbonfoetus beschränkt.

Am Plexus cervicalis, an dessen Zusammensetzung die vier ersten Spinalnerven beteiligt waren, kamen folgende Innervationsverhältnisse zur Beobachtung. An der Bildung des Plexus hypoglosso-cervicalis beteiligten sich nur die zwei ersten Cervicalnerven. Zwei Rami gehen vom 1en Cervicalnerven aus, von denen der eine sich unmittelbar mit dem Hypoglossusstamme verband, während ein zweiter abwärts zog, um, nachdem er mit einem Faserbündel des 2en Spinalnerven eine Schlinge gebildet hat sich mit dem Ramus descendens des Hypoglossus zu vereinen. Bei den drei oben erwähnten Arten, fand auch Kohlbrugge dass die untere Wurzel des Plexus hypoglosso-cervicalis aus dem 2en Spinalnerven stammte, und in dieser Beziehung stimmen somit die vier Arten, von denen jetzt Beobachtungen vorliegen gut überein. Ob Fasern des 1en Cervical-

[1]) J. H. F. Kohlbrugge, Versuch einer Anatomie des Genus Hyobates. I Teil. Ergebn. einer Reise in Ned. Ost. Ind. von M. Weber, 1er Bnd. Leiden 1890.

[2]) Th. L. W. Bisschoff, Beiträge zur Anatomie des Hylobates leuciscus. Munchen 1870.

[3]) J. Deniker, Recherches anatomiques et embryologiques sur les singes Anthropoïdes. Arch. de Zool. exp. et gén. 2e Serie Vol. IIIbis.

Fig. 8.

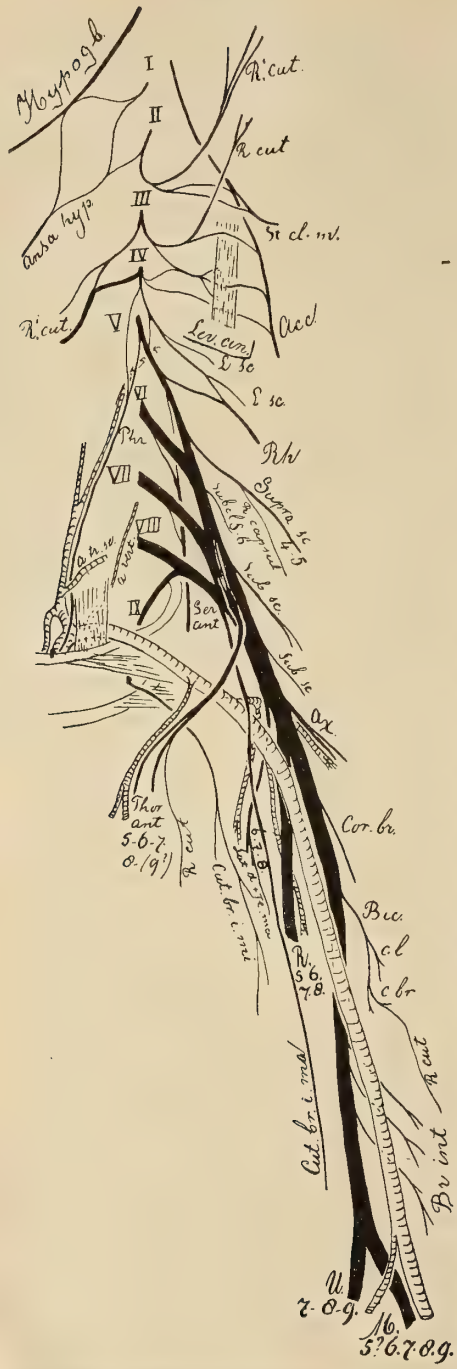

Zusammensetzung und Verästelung des Plexus cervico-brachialis eines Hylobates Mülleri.

nerven bei den Objecten von Kohlbrugge im Plexus hypoglosso-cervicalis eingingen, ist aus den Abbildungen dieses Autors nicht zu sehen da er jenen Cervicalnerven nicht abbildet.

Der N. accessorius erhält cervicale Wurzeln aus dem 2en, 3en und 4en Spinalnerven, wobei eine Auflösung des Astes für den M. sterno-cleido-mastoïdeus ergab, dass dieser zusammengesetzt was aus Elementen des N. accessorius und des 2en Cervicalnerven, während der Trapezius innervirt war durch den N. accessorius und aus dem 2en, 3en und 4en Cervicalnerven. Die Wurzel des 2en Cervicalnerven für den M. trapezius verläuft über den M. levator cinguli, desgleichen eine der beiden Wurzeln aus dem dritten Cervicalnerven, die zweite Wurzel aus diesem Nerven perforirt den genannten Muskel, während schliesslich die Wurzel des 4en Cervicalnerven, unter den Muskel hinwegzieht.

Eine Vergleichung mit den Beobachtungen Kohlbrugge's lehrt dass in der Innervation des Sterno-cleido-mastoïdeus aus dem 2en Cervicalnerven Hylobates Mülleri allein steht, da doch bei H. agilis, leuciscus und syndactylus der genannte Muskel nur aus dem N. accessorius Fasern bezog. Über die Anzahl der spinalen Wurzeln giebt folgende Tabelle eine Übersicht.

Spinale Wurzeln des N. accessorius bei:

Hylobates	leuciscus (*K*)	III—IV
„	agilis (*K*)	II—III—IV
„	syndactylus (*K*)	II—III—IV
„	Mulleri (*B*)	II—III—IV.

In der Mitbeteiligung des 3en und 4en Spinalnerven an der Innervation des M. trapezius stimmen sämmtliche Arten überein, dem Hylobates leuciscus fehlte die Wurzel des 2en Spinalnerven. In den von Kohlbrugge untersuchten Fällen durchbohrte bei H. agilis und syndactylus die Wurzel des 4en Cervicalnerven den M. levator cinguli (durch Kohlbrugge als M. omo-cervicalis angedeutet).

Der 2e, 3e und 4e Cervicalnerv schickte Rami cutanei zur Haut des Halses, Nackens, und der Regio supraspinata.

Der M. levator cinguli war nur als ein einfaches Muskelbündel vorhanden (er fehlte beim Hylobates leuciscus von Kohlbrugge) und ist vom 3en und 4en Cervicalnerven innervirt. Wie aus der Textfigur 8 hervorgeht waren die Faserbündel aus diesen Spinalnerven zum genannten Muskel an einer der beiden Wurzeln des N. accessorius aus dem 3en Cervicalnerven angeschlossen. Analoge Verhältnisse beschreibt Kohlbrugge bei dem Hylobates agilis und syndactylus. Der Autor giebt an dass bei H. syndactylus der M. levator cinguli aus C III und C IV, bei H. agilis nur aus C IV innervirt ist. Die Angabe von Deniker über die Innervation dieses Muskels und des M. trapezius halte ich mit Kohlbrugge für unrichtig.

Die Nerven für den M. levator scapulae entstanden nur aus dem 4en Cervicalnerven und zwar aus einem Aste der vom Nervenstamme nahe dem Foramen intervertebrale sich ablösend, zunächst zwei Äste zum genannten Muskel schickt, um sodann nach Aufnahme eines Astes aus C V den M. rhomboïdes zu innerviren. Dieser Muskel ist deshalb vom 4en und 5en Cervicalnerven innervirt. Untenstehend sind die Befunde von Kohlbrugge und mir tabellarisch geordnet.

Innervation des:

		M. levator scapulae.	M. rhomboïdes.
Hylobates	leuciscus (*K*) . . .	IV	V
„	agilis (*K*)	IV	V
„	syndactylus (*K*) . .	IV	V
„	Mülleri (*B*) . . .	IV	IV—V

Kohlbrugge fand bei H. agilis und leuciscus zwar die auch von mir gefundene Verbindung zwischen C IV und C V, allein

zum M. rhomboïdes zogen nur Fasern des C V. Die Innervation, besonders des M. levator scapulae scheint sonach ziemlich konstant zu sein.

Der N. phrenicus hilft die Verbindung darstellen zwischen dem 4en und 5en Spinalnerven, somit zwischen Plexus cervicalis und Plexus brachialis. Der Nerv nahm bei meinem Gibbon nur Ursprung aus den beiden genannten Nerven, mittelst zweier Wurzeln welche sich bald vereinen und ganz wie beim Menschen, den M. scalenus anticus entlang abwärts ziehen. Wie aus der Figur 8 hervorgeht, passirt der Nerv vor der Arteria subclavia, lateral von dem Gefässstämmchen woraus verschiedene Arterien für die Halse und weiter die Arteria mammaria interna hervorgehen.

Auch bezüglich der Innervation des M. diaphragmaticus scheint bei den Hylobatiden eine grosse Konstanz zu bestehen, denn bei den drei von Kohlbrugge untersuchten Arten bildete der Nerv sich ebenfalls aus zwei bald zusammentretenden Wurzeln des 4en und 5en Cervicalnerven.

Die ziemlich geringe Variabilität in der Innervation der besprochenen Muskeln bei Hylobatiden kontrastirt mit dem was man gewöhnlich bei Anthropoïden antrifft, denn die Variabilität ist bei diesen Affen intensiver als beim Menschen, wie ich schon früher in einer Abhandlung über das Nervensystem der unteren Extremität der Primaten Gelegenheit hatte zu bemerken. Man bekommt den Eindruck als sei Gibbon eine mehr stabile Form als die übrigen menschenähnlichen Affen.

Ehe wir zu der speziellen Beschreibung des Plexus brachialis und dessen Endstämme übergehen, möchten wir Einiges über die allgemeine Form und das Vorkommen desselben vorausschicken. Wie aus der Figur 8 leicht ersichtlich, war der Plexus bei unserem Untersuchungsobject höchst einfach gebildet. Nach Aufnahme einer sehr dünnen Wurzel aus dem 4en Cervicalnerven, verbinden sich der 5e, 6e, 7e, 8e und 9e Spinalnerv zu einem einzigen sehr dicken Stamme. Von einer Teilung der Plexuswurzeln und Bildung von besonderen Strängen, besteht hier selbst keine Andeutung. Teils aus den Plexuswurzeln, teils aus dem von diesen gebildeten sehr mächtigen Nervenstamme machen sich die ventralen und dorsalen kurzen Nerven für die Schulterblattmuskulatur frei und ebenfalls der N. cut. brachii internus maior. Nachdem alle kurzen Nerven abgeschickt sind, spaltet sich im proximalen Teil des Oberarmes der Nervenstamm in zwei gleich starke Äste, der dorsale ist der N. radialis und der ventrale Ast stellt die noch verbundenen Nn. musculo-cutaneus, medianus und ulnaris dar. Dieser sehr kraftige Nerv zieht mit der Art. brachialis im Sulcus bicipitalis

abwärts, schickt almählig den ventralen Muskeln des Oberarmes Aste zu, und lässt erst am unteren Ende des Oberarmes den N. medianus und N. ulnaris aus sich hervorgehen.

Der kompakte Charakter des Plexus und dessen Äste bildet das Hauptmerkmal am ganzen Gebilde, und es fragt sich welche die causalen Momenten dazu gewesen sein können. In Bezug hierauf ist eine Konkurrenz anatomischer Eigentümlichkeiten zu verzeichnen, welche die Entstehung dieser sehr abweichenden Form ermöglichte. Als solche sind zu verzeichnen die Thatsache dass die Arterie für die obere Extremität den Plexus nicht durchsetzt. Diese Arterie bildete sich sonach aus einem embryonalen Gefäss, welches bei der Anlage der Extremität nicht zwischen den Spinalnerven gelagert war, und dessen weitere Entfaltung somit auch nicht die enge Aneinanderlagerung der Spinalnerven im Wege stand. Das Ausbleiben der Differenzirung eines N. musculo-cutaneus, und die Verbindung des N. medianus und N. ulnaris zu einem einzigen Stamme, welche Erscheinungen nicht weniger als das Fehlen der Axillarisschlinge zur Vereinfachung des ganzen Gebildes beiträgen, muss zurückgeführt werden auf den Umstand dass die Fasermasse aus welcher der N. musculo-cutaneus entsteht, während der Ontogenese nicht zwischen den Muskelfasern des M. coraco-brachialis fixirt worden sind, sich demnach mit dem gemeinschaftlichen Stamme des N. medianus und N. ulnaris leicht verbinden konnte. Der Umstand dass der Sulcus bicipitalis medialis zu einem sehr engen Kanal umgebildet war, welches gerade Raum genug bot für die Nerven und Gefässe, und überdies durch straffe Wande begrenzt war, hat gewiss Vieles zu dieser Verschmelzung beigetragen. Der straffe Charakter der Wande dieses Kanales wurde dadurch verursacht dass der M. biceps mit seinem medialen Rande fest verwachsen war mit der Oberarmfascie und der Membrana intermuscularis, welche letztere medialwärts mit dem M. latissimo-anconaeus und M. anconaeus internus fest verwachsen war. So ist hier die Verbindung des N. ulnaris und N. medianus zu einem einzigen Stamme der Ausdruck einer Anpassung an den engen Raumverhältnissen im Gefäss-Nervenkanal an der medialen Seite des Oberarmes. Der Vollständigkeit wegen sei hier schon mitgeteilt dass eine Verbindung von N. ulnaris und N. medianus zu einem einzigen Stamme bis im unteren Drittel des Oberarmes auch bei Cebus hypoleucus und Cebus capucinus zur Beobachtung kam.

Der N. suprascapularis spaltete sich vom 5^{en} Cervicalnerven ab, noch ehe dieser sich mit dem 6^{en} verbunden hat, und nahm die Fasern des 4^{en} Cervicalnerven, welche sich dem 5^{en} angeschmiegt hatten, in sich auf. Auch hier, wie bei Orang schickt der Nerv

einen Ramus capsularis zur Articulatio humeri, Kohlbrugge giebt eine Herkunft nur aus dem 5en Cervicalnerven an. Auch hinsichtlich der kurzen ventralen Nerven stimmen meine Befunden nicht vollkommen mit denen vom genannten Autor überein. Denn der N. subclavius kam bei meinem Object aus dem 5en und 6en Spinalnerven, bei dem von Kohlbrugge untersuchten H. leucisus (bei den zwei anderen Arten stellte er die Innervationsverhältnisse nicht fest) zeigte der Nerv eine Herkunft nur aus dem 5en Spinalnerven.

Die für die Brustmuskeln bestimmten Nervenäste waren noch zur Höhe der Clavicula zu einem einzigen Nervenstamme verbunden, der aus dem 5en, 6en, 7en und 8en Spinalnerven Elemente in sich fasst. Es war desshalb ein quadrimerer Nerv, wass darauf hinweist dass die Brustmuskelgruppe aus vier Segmenten Bildungsmaterial in sich bezogen hat. Kohlbrugge fand folgende Verhältnisse: bei Hylobates agilis entstehen die Nn. thoracici anteriores aus dem 5en, 6en und 7en Spinalnerven, bei H. leuciscus und H. agilis nur aus dem 5en und 6en.

Bei dem von mir untersuchten Object traf ich die Besonderheit dass den Nn. thoracici anteriores auch sensibele Fasern angeschlossen waren. Der gemeinschaftliche Stamm nämlich aus welchem die verschiedenen Zweigen für die beiden Pectoralmuskeln entstehen, giebt unter der Clavicula einen feinen sensibelen Ast ab, der lateralwärts zieht, bedeckt von der Fascia clavi-pectoralis. In der Mohrenheim'schen Grube durchbohrt er die Fascie, legt sich der Vena cephalica sehr enge an, um sich in der Haut der Vorderfläche des Schulters zu verzweigen. Dieser Hautast ist gar nicht jenem gleich zu stellen welchen wir beim Orang fanden. Dieser Ramus cutaneus bei Gibbon bildet einen merkwürdigen Pendant zu einem Hautnerv den wir später bei den Neuweltaffen und den Prosimiae werden kennen lernen, der sich in einen übereinstimmenden Hautbezirk verzweigt, jedoch nicht den Nn. thoracici anteriores, sondern dem N. suprascapularis entstammt.

Der N. axillaris entsteht aus dem 5en, 6en und 7en Spinalnerven und innervirt ausser dem Teres minor und dem Deltoïdes auch den Teres maior. Äste für den M. subscapularis waren diesem Nerven nicht angeschlossen, denn diese lösten sich vom lateralen Rande des Plexus als zwei selbständige Nervenzweigen ab, die aus dem 5en und 6en Spinalnerven sich ableiten liessen. Der Nerv für den M. latissimus dorsi kam aus dem 7en und 8en Spinalnerven. Was die segmentale Innervation des M. subscapularis anbetrifft, stimmen meine Befunden mit denen von Kohlbrugge überein. Vom N. axillaris beobachtete dieser Autor eine Herkunft nur aus

dem 5en und 6en Spinalnerven. Es fehlte somit die Wurzel aus C 7. Man bedenke dabei jedoch dass bei dem von mir untersuchten Hylobates Mülleri die den M. teres maior innervirenden Nervenfasern am N. axillaris angeschlossen waren, was bei den Untersuchungsobjecten Kohlbrugge's nicht der Fall war, und auf diese Ausbreitung des peripheren Innervationsbezirkes kann die Differenz in der segmentalen Herkunft des Nervenstammes vielleicht zurückgeführt werden. Hinsichtlich der Innervation des Latissimus dorsi stimmen unsere Befunden wieder überein.

Die überaus einfache Zusammensetzung des Plexus brachialis und die Entstehungsweise der grossen Nervenstämmen würde oben schon erörtert. An der Bildung dieses Plexus war zwar der 4e Spinalnerv beteiligt, allein die Fasern dieser Plexuswurzel zogen Alle im N. suprascapularis zur Peripherie. Eine Auffaserung des Plexus ergab dass der N. radialis aus Elementen des 5en, 6en, 7en und 8en Spinalnerven zusammengesetzt war, der N. ulnaris aus solchen des 7en, 8en und 9en und dass der N. medianus einschliesslich der N. musculo-cutaneus sich aus dem 5en, 6en, 7en, 8en und 9en Spinalnerven gebildet hat. Ob die Fasern des 5en Spinalnerven nur für die Muskeln des Oberarmes bestimmt waren (also nur zum Bezirke des N. musculo-cutaneus zogen), oder weiter distalwärts im Stamme des N. medianus auch zur Muskulatur des Unterarmes verliefen habe ich nicht nachgespürt.

Der erste Ast aus dem Medianusstamme war für den M. coracobrachialis bestimmt. Ich fand die Insertion dieses Muskels bis zum unteren Drittel des Humerus hinabreichend. Etwas mehr distal löst sich der Ast für den M. biceps vom Hauptstamme ab. Bezüglich der Ursprungsverhältnisse dieses Muskels sei bemerkt dass der lange Kopf Ursprung nahm wie beim Menschen, der kurze Kopf entspringt vom Tuberculum minus, und ist fest verbunden mit der Unterfläche der Sehne des Pectoralis maior. Einen ähnlichen Befund hat Kohlbrugge gemacht bei H. agilis und H. syndactylus, während bei H. leuciscus ein dritter Kopf entwickelt war welcher vom Processus coracoïdes entsprang.

Nachdem der N. bicipitalis Äste zu den beiden Köpfen dieses Muskels geschickt hat, setzt er sich als ein dünner Hautnerv, der zwischen dem genannten Muskel und dem M. brachialis internus in schräger Richtung lateralwärts zieht, fort um ein nicht grosses Gebiet der Haut des Oberarmes zu innerviren. Dieser schwach entwickelte Hautast war der einzige Repräsentant des N. cut. brachii externus. Kohlbrugge fand überdies noch sensibele Fasern, die dem Nerven für den M. brachialis internus angeschlossen waren.

Dass der N. musculo-cutaneus nicht als selbständiger Nerven-

stamm bei Gibbon differenzirt war, ist auch schon von Kohlbrugge beobachtet worden, doch war der Zustand bei den drei von diesem Autor untersuchten Spezies ein wenig abweichend von jenem, der ich bei H. Mülleri fand. Bei den Objecten von Kohlbrugge bildete sich der N. medianus aus zwei Wurzeln, und die Nerven für die ventralen Muskeln des Oberarmes machen sich schon vom lateralen Rande der vorderen Wurzel frei und bleiben nicht wie bei H. Mülleri eine Strecke am gemeinschaftlichen Ulnaris-Medianusstamme angeschlossen. Das Fehlen eines selbständigen Nervus musculo-cutaneus scheint somit bei dem Geschlechte Hylobates häufig zu sein, wenn es nicht sogar Regel bildet, zu welcher Auffassung desto mehr Veranlassung besteht auf Grund dass auch bei den älteren Autoren welche sich nur mit den Muskeln, weniger mit den Nervenverhältnissen beschäftigten, so weit ich nachspüren kann nirgends erwähnt ist dass der M. coraco-brachialis von einem N. musculo-cutaneus durchbohrt war.

Eine zweite Eigentümlichkeit welche sowohl bei den drei von Kohlbrugge untersuchten Arten (H. leuciscus, syndactylus und agilis) als bei H. Mülleri zur Beobachtung gelangte bezieht sich auf der Arteria axillaris. Bei keiner dieser vier Arten durchsetzt das Gefäss den Plexus, war immer an dessen medialer Seite gelagert. In der topographischen Beziehung dieser Arterie zur Mm. scaleni habe ich einen von Kohlbrugge abweichenden Befund gemacht (vergl. Figur 8). Hylobates Mülleri zeigt ein Verhalten wie beim Menschen, die Arterie verläuft nämlich zwischen M. scalenus anticus und Scalenus medius, bei den drei von Kohlbrugge untersuchten Arten dagegen verläuft das Gefäss vor dem M. scalenus anticus.

Schliesslich sei hier noch hervorgehoben dass vom 9^{en} Spinalnerven, ein starker Ramus lateralis die Muskulatur des Spatium intercostale primum durchsetzt, zwischen den zwei oberen Ursprungszacken des Serratus anticus zum Vorschein tritt und sich in der Haut der medialen Fläche des Oberarmes verästelt. Dieser Ast fehlt beim Menschen in den meisten Fällen und war auch bei den übrigen von mir untersuchten Affen nicht da.

Semnopithecus nasicus.

Je mehr man sich in der Reihe der Primaten zu mehr primitiv gestalteten Formen wendet, desto geringer werden die neurologischen Beobachtungen und Beschreibungen welche von diesen Formen in der Litteratur vorliegen. Besonders vom Genus Semnopithecus ist die Armuth an litterarischen Notizen sehr gross, und hatte auch hier Kohlbrugge in seiner umfassenden Arbeit

über die Muskeln und Nerven der Primaten das Hauptsächlichste nicht mitgeteilt, dann würde die Neurologie dieses Geschlechts noch fast ganz eine terra incognita sein.

Fig. 9.

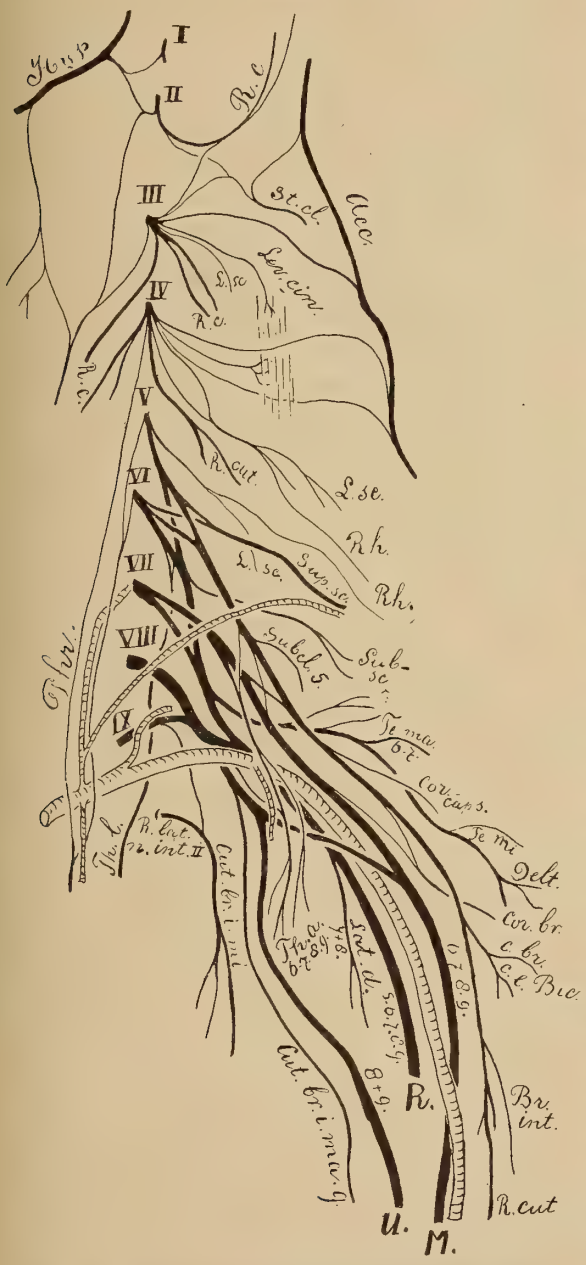

Der Plexus Cervico-brachialis des Semnopithecus nasicus.

In Figur 9 ist der Plexus cervicobrachialis des zur Untersuchung gewählten Semnopithecus nasicus abgebildet. Für die Beschreibung wende ich mich auch hier zunächst zum Plexus hypoglossocervicalis. Dieser Plexus war zusammengesetzt aus dem N. hypoglossus und spinalen Wurzeln des 1en 2en und 3en Cervicalnerven. Die Fasern des 1en Spinalnerven ziehen direkt zum Hypoglossusstamme, desgleichen ein Teil deren des zweiten. Ein zweites Faserbündel des zweiten Spinalnerven zieht abwärts, bildet eine Schlinge mit einem Ast des 3en Spinalnerven, und das daraus hervorgehende Stämmchen des N. cervicalis descendens, verbindet sich mit dem R. descendens hypoglossi zur Ansa Hypoglossi. Kohlbrugge sah bei einem S. nasicus

nur Fasern des 1en Spinalnerven sich direkt dem Hypoglossusstamme anschliessen, während der N. cervicalis descendens aus dem 1en und 2en Spinalnerven Ursprung nahm.

Die segmentalen Wurzeln des N. accessorius wurden vom 3en und 4en Cervicalnerven abgegeben, ein Ast des 2en Cervicalnerven innervirt nur den M. sterno-cleido-mastoïdeus, ohne mit dem Accessoriusstamme sich zu verbinden. Wie aus Tafelfigur 9 ersichtlich, verbindet sich ein Nervenbündel des 2en Spinalnerven mit einem des 3en, der daraus entstandene Nerv geht eine Verbindung an mit einem Ast des N. accessorius, und dieser Nerv, dreifacher Herkunft, innervirt den M. sterno-cleido-mastoïdeus. Mit dem Stamme des N. accessorius verbinden sich drei Wurzeln und zwar eine aus dem 3en Cervicalnerven der über den M. levator cinguli verläuft. Kohlbrugge beobachtete einen anderen Innervirungsmodus des M. sterno-cleido-mastoïdeus bei einem Semnopithecus nasicus als der von mir gefundene, wie aus folgendem Satz hervorgeht: „Der „Kopfnicker erhält im Gegensatz zum Menschen bei den Semnopi„theci keine Fasern aus den Halsnerven, ihn versorgt nur der „Accessorius". Bezüglich der Innervation des Trapezius stimmen unsere Befunde besser überein, denn auch Kohlbrugge fand, dass „der Zweig des Accessorius zum Trapezius Elemente des N. cervicalis III und IV in sich aufnimmt."

Die Innervation des Levator cinguli bot nichts Bemerkenswertes. Es war ein dimerer Muskel, innervirt aus dem 3en und 4en Cervicalnerven. Kohlbrugge konstatirte bei einem Semnopithecus maurus eine Innervation aus C III, bei einem S. nasicus und S. pyrrhus aus C IV. Die Nerven für den M. levator scapulae sind aus dem 3en, 4en und 5en Spinalnerven herkömmlich, und lagerten alle als gesonderte Äste der genannten Spinalnerven unter dem M. levator cinguli; an denen des 4en und 5en Cervicalnerven waren Fasern für den M. rhomboïdes angeschlossen. Diese durchbohrten den M. levator scapulae. Es ist schwierig bei Semnopithecus den Levator scapulae genau vom M. serratus anticus zu isoliren, ersterer setzt sich unmittelbar im zweitgenannten fort. Ob der Ast aus dem 5en Spinalnerven somit ausschliesslich den Levator scapulae, oder daneben noch einen Teil des Serratus anticus innervirt, darf dahingestellt bleiben. Bekanntlich sind bei den Anthropoïden beide Muskeln scharfer vom einander gesondert, da dem Levator scapulae, obgleich dessen Ursprung sich mehr ausdehnt als beim Menschen, doch immer eine Ursprungszacke vom 7en Halswirbel fehlt, wodurch eine schmalere oder breitere Spalte zwischen beiden Muskeln entsteht. In der Innervation des Levator scapulae aus dem 3en 4en und 5en Cervicalnerven stimmen meine Befunde mit denen von

Kohlbrugge überein, den Rhomboïdes fand dieser Autor nur aus dem 5en Cervicalnerven innervirt.

Aus dem 2en, 3en und 4en Cervicalnerven kommen weiter noch die sensibelen Hautäste des Plexus cervicalis, wovon nur zu bemerken ist dass jener der sich in seinem peripheren Bezirk dem N. auricularis magnus des Menschen homolog erweist die sensibelen Fasern des 2en Spinalnerven in sich fasste.

Eine Betrachtung der Figur 9 lehrt dass die Verbindung der fünf oberen Spinalnerven unter einander zu einem Plexus eine ausserordentlich schwache ist. Die Spinalnerven verästeln sich unabhängig von einander, und der Zusammenhang war nur von sogenannten peripheren Anastomosen dargestellt. Derartige periphere Ansabildungen finden sich im Plexus Hypoglosso-cervicalis, im Plexus Accessorio-cervicalis, und schliesslich treten Fasern des 4en und 5en Cervicalnerven nur zusammen in der sehr weit herabgerückten Anastomose aus welcher der N. phrenicus hervorgeht. Dieser Nerv war gebildet von Fasern des 4en, 5en und 6en Cervicalnerven, und zwar unter Bildung einer sogenannten Phrenicusschlinge. Die Wurzel aus dem 4en Cervicalnerven verläuft steil abwärts, kreuzt die Arteria subclavia, und lagert sich sodann medial von der Art. mammaria interna. Die Wurzeln aus dem 5en und 6en Spinalnerven fliessen bald zu einem einzigen Stamme zusammen, und die hieraus hervorgehende bispinale Wurzel verläuft abwärts in geringer Entfernung von und parallel an der Wurzel am C IV. Im Niveau der Apertura thoracis superior liegt dieser Schenkel der Phrenicusschlinge lateral von einem Gefässstämmchen woraus die Art. vertebralis und die Art. transversa scapulae entspringen, kreuzt sodann die Art. subclavia, findet sich zunächst lateral von der Art. mammaria interna, geht unter dieselbe hindurch und verbindet sich schliesslich mit der Wurzel aus C IV. Die Phrenicusschlinge umfasst deshalb bei Semnopithecus erstens das Gefässstämmchen, welches in Anbetracht der Arterien die es abschickt, als Truncus vertebro-scapularis bezeichnet werden kann, und zweitens die Arteria mammaria interna Kohlbrugge erwähnt bezüglich der Innervation des Diaphragma: „Der N. phrenicus hat bei Semnopitheci immer zwei Wurzeln, eine aus dem N. cervicalis III die andere aus dem N. cervicalis V". Es will mir scheinen dass hier ein Druckfehler eingeschlichen ist, indem die Erwähnung dass eine der beiden Wurzeln auch aus N. cervicalis IV Fasern enthält ausgefallen ist. Denn war wirklich der N. phrenicus nur ein Product des N. cervicalis III und V, so war bei den Objecten von Kohlbrugge das Diaphragma ein dysmetamerer Muskel. Und von anderen zuverlässigen Autoren ist einen derartiger Charakter des

Diaphragma in dieser Weise bis jetzt noch niemals konstatirt worden. Zwar giebt Eisler bei Gorilla eine Zusammensetzung des N. phrenicus aus dem 3en und 4en Cervicalnerven an, wozu sich eine Wurzel aus dem 8en und 9en hinzugesellte, doch es will mir scheinen dass letztere Wurzel aus sympatischen Nervenfasern aufgebaut gewesen war, welche sich dem Phrenicus angeschmiegt hatten, um denselben in der Brusthöhle wieder zu verlassen, und zum Plexus bronchialis, oder zum Plexus cardiacus zu ziehen. Dass diese Wurzel zum Zwergfellmuskel verlaufen hat, und deshalb in diesem Falle eine segmentale Anlage dieses Muskels auch aus dem 8en und und 9en Segment vorliegen würde, kann ich mir nur schwer vorstellen. Denn eine derartige spontane Mitbeteiligung zweier Segmente an der Bildung eines Muskels, dessen Hauptanlageniveau viel weiter kopfwärts liegt, selbst durch drei Segmente davon getrennt war, ist mit unserer bisherigen Kenntniss der segmentalen Variation schwerlich in Übereinstimmung zu bringen. Die Annahme einer dyskontinuen oder sprungweisen Variation ist in Streit mit dem was bis jetzt in der Litteratur über diese Materie vorliegt. Die Behauptung dass es sich in dem citirten Passus von Kohlbrugge um einen Druckfehler handelt, findet weitere Unterstützung in der Tabelle, welche der Autor von der Innervation des Diaphragma bei den höheren Affen zusammengestellt hat und worin es heisst, dass das Diaphragma bei den Semnopitheciden vom 3en bis 5en Cervicalnerven innervirt ist.

Von den ventralen kurzen Nerven des Plexus brachialis entsteht der N. subclavius ganz selbständig, aus C V und nicht wie in den Fällen von Kohlbrugge verbunden mit einer der Wurzeln des N. phrenicus.

Die Nn. thoracici anteriores entspringen mit drei Wurzeln, eine obere, mittlere und untere, von welchen die mittlere die kräftigste war. Die obere Wurzel, Fasern des 6en Spinalnerven enthaltend, entsteht aus einem durch den 5en und 6en Spinalnerven gebildeten Stamme, aus welchem hauptsächlich der N. musculo-cutaneus hervorgeht. Diese obere Wurzel ist sehr kurz, verbindet sich fast unmittelbar mit der mittleren, welche aus dem 7en Spinalnerven Ursprung nimmt. Aus diesen zwei Wurzeln entsteht das obere, oder eparterielle Bein der Pectoralisschlinge. Ehe dasselbe sich mit dem unteren oder hyparteriellen Bein — welches aus Elementen des 8en und 9en Spinalnerven zusammengesetzt war — verbindet, schickt es einen starken Ast zum M. pectoralis maior. Die Verbindung der beiden Beine der Pectoralisschlinge kommt lateral von der Arteria thoracica zu Stande. Die Beschreibung welche Kohlbrugge von der segmentalen Herkunft der Nn. thoracici anteriores giebt, stimmt

mit meinem Befunde völlig überein, nur bezüglich der Weise in welcher die Wurzeln sich vereinen bestehen individuelle Variationen.

Von den dorsalen kurzen Nerven wurden die zum M. rhomboïdes verlaufenden Äste des 4en und 5en Spinalnerven schon vorher besprochen. Beide Äste durchsetzen während ihres Verlaufes den M. levator scapulae.

Der M. subscapularis wird von mehreren Nerven innervirt, welche teils unmittelbar dem Plexus entstammen, teils am N. axillaris angeschlossen sind. Die für diesen Muskel bestimmten Fasern kamen aus dem 5en und 6en Spinalnerven, unsicher war ein Faserzuschuss aus dem 7en Spinalnerven. Ganz am Nervus axillaris angeschlossen war der aus dem 6en und 7en Spinalnerven stammende Ast für den M. teres maior. Die enge Anschliessung der Nervenfasern für die Mn. subscapularis und teres maior am N. axillaris, welche wir auch früher schon gefunden haben, und noch mehrere Malen zu verzeichnen haben werden, warnt dafür, in diesem Nerven ein abgeschlossenes anatomisches Gebilde zu sehen. Der Nervus axillaris selber entstammte dem 5en, 6en und 7en Cervicalnerven; die segmentale Herkunft der einzelnen Äste dieses Nerven habe ich nicht weiter erforscht. Ganz ohne Verbindung mit den übrigen Nerven entspringt der für den Latissimus dorsi selbständig aus dem oberen Abschnitte des Radialisstammes; dieser Nerv entstand aus dem 7en und 8en Cervikalnerven. Als letzter dorsaler Nerv muss schliesslich noch der N. thoracicus longus erwähnt werden, welcher mit zwei Wurzeln aus dem 5en und 6en Spinalnerven Ursprung nahm.

Auch Kohlbrugge konstatirte bei Semnopithecus dass der Nerv für den Teres maior nicht dem für den Latissimus dorsi angeschlossen war. Die segmentale Herkunft der einzelnen Nerven oder Muskeln ward vom genannten Autor folgender Weise gefunden: M. subscapularis C. 5, 6, 7, M. teres maior C. 7, M. serratus anticus variabel und zwar aus C. 5, 6, oder C. 5, 6, 7, oder C. 5, 6, 7, 8.

An der Bildung der grossen Nervenstämme beteiligen sich der 5e, 6e, 7e, 8e und 9e Spinalnerv. Gerade im Gegensatz zu Hylobates war bei Semnopithecus der Plexus sehr locker zusammengefügt, was hauptsächlich darauf beruht dass der N. musculo-cutaneus nicht wie gewöhnlich der eparteriellen Wurzel des N. medianus angeschlossen ist, sondern, als ein selbständiger Nervenstamm mit eigenen Wurzeln sich vorthut. Durch diese Lockerung des Plexus war die segmentale Zusammensetzung des N. musculo-cutaneus fast ohne Auffaserung ab zu lesen (Sehe Figur 9). Die Faserhauptmasse entsprang mit zwei Wurzeln aus dem 5en und 6en Spinal-

nerven, aus dem dadurch gebildeten Stamme gehen der N. subclavius, und eine Wurzel der Nn. thoracici anteriores ab, sodann nimmt der Stamm noch eine schmale Wurzel aus dem 7en Spinalnerven auf, jedoch erst nachdem er selber ein Faserbündel zur eparteriellen Wurzel des N. medianus geschickt hat.

Es findet sich sonach, zwischen dem Stamme des N. musculocutaneus und der eparteriellen Wurzel des N. medianus eine Verbindung in der Art eines Chiasma. Nachdem der Stamm des N. musculo-cutaneus einen Ast zum M. coraco-capsularis geschickt hat, sendet er in der Richtung des N. medianus noch einmal einen feinen Faden ab, welcher mit einem zarten Ast der eparteriellen Wurzel des N. medianus eine Schlinge bildet, aus welcher der Nerv für den M. coraco-brachialis hervorgeht, der unter den Nervenstamm nach den genannten Muskel verläuft, während der Nervus musculo-cutaneus selber, ohne den M. coraco-brachialis zu durchbohren sich an Biceps und Brachialis internus verästelt um als N. cut. brachii externus zu enden. Dass der N. musculo-cutaneus den M. coraco-brachialis nicht durchsetzt, bildet nach Kohlbrugge bei Semnopitheciden Regel, und hierin stimmt dieser Genus mit den Hylobatiden überein. Dagegen scheint ein selbständiger M. coraco-capsularis bei Semnopithecus oftmals zu fehlen.

Die Entstehungsweise des N. musculo-cutaneus welche ich bei meinem Semnopithecus nasicus fand, stimmt grosso modo überein mit jener, welche der obengenannte Autor beobachtete, wie aus folgenden Sätzen hervorgeht (Muskeln u. periph. Nerven der Primaten S. 74). „Die Nerven für diese Muskeln (ventrale Oberarmen-„muskulatur) spalten sich bei den Semnopitheci frühzeitig vom „Plexus ab, es entstehen alle Fasern aus den Nn. Cervicales V „und VI" und etwas weiter: „An seinem Ursprung schliesst sich der „N. musculo-cutaneus bei Semnopitheci nicht an den Medianus an, „am stärksten ist er von diesem getrennt bei Semnop. maurus, da dort „der N. medianus überhaupt keine Fasern aus dem N. cervicalis VI erhält". Ich relevire diese Übereinstimmung deshalb, da sie zeigt, dass, obwohl der Plexus brachialis in der ganzen Reihe der Primaten eine sehr grosse Gleichförmigkeit zeigt, doch eine detaillirte Untersuchung anatomische Merkmale zu Tage fördert, welche für bestimmte Spezies, oder verwandte Spezies karakteristisch sind.

Der N. medianus entsteht aus der Verbindung der eparteriellen und hyparteriellen Wurzel, von denen die erstgenannte die stärkere war. Diese bildete sich aus dem siebenten Spinalnerven, und nahm noch einige wenige Fasern des 6en in sich auf. Die infra-axillare

Wurzel führt dem Nervenstamme Fasern des 8^en^ und 9^en^ Spinalnerven zu, und entsteht aus dem Stamme, welcher durch Vereinigung des 8^en^ und 9^en^ Spinalnerven gebildet wird, und aus welchem, ausser einer Wurzel für den N. radialis, der N. ulnaris und N. cut. brachii internus minor entstehen. Letztgenannter Nerv besteht nur aus Elementen des 9^en^ Spinalnerven, der Ulnaris aus solchen des 8^en^ und 9^en^. Ein Teil der sensibelen Fasern des 9^en^ Spinalnerven macht sich in kurzer Entfernung des Foramen intervertebrale vom Nervenstamme frei, verläuft selbständig über der ersten Rippe, und verbindet sich mit dem Ramus lateralis des 10^en^ Spinalnerven zum N. cut. br. int. minor.

Der N. radialis ist ein Bildungsproduct sämmtlicher Spinalnerven, die den Plexus brachialis zusammensetzen, entsteht sonach aus fünf Wurzeln, welche vom 5^en^ bis 9^en^ Spinalnerven geliefert werden. Im oberen Teil der Axillarhöhle geht vom Nervenstamme der Ast zum M. latissimus dorsi ab.

In Bezug auf der segmentalen Herkunft der langen Nervenstämme des Plexus brachialis der Semnopitheciden, berichtet Kohlbrugge dass er den N. musculo-cutaneus nur als ein Product des 5^en^ und 6^en^ Spinalnerven beobachtet hat, es fehlte demnach die feine Wurzel aus dem 7^en^, die ich bei meinem Object fand. Übereinstimmend mit meinem Befund war auch beim genannten Autor der N ulnaris immer aus dem 8^en^ und 9^en^ Spinalnerven herkömmlich, für den N. medianus erwähnt er dass die hyparterielle Wurzel aus dem 8^en^ und 9^en^ Spinalnerven stammt, wie es auch von mir gefunden ist, bezüglich der eparteriellen Wurzel dagegen berichtet er dass dieselbe bei einem S. maurus nur aus dem 7^en^ Spinalnerven stammte, bei den übrigen untersuchten Objecten geht sie hervor aus einem Stamme der aus den Nn. cervicales V—VII sich bildet. Ob die Fasern aus den 5^en^ Cervicalnerven auch im Medianusstamme sich fortsetzten oder unterwegs sich im Stamme des N. musculo-cutaneus ablenkten, ist im Texte nicht deutlich. Von dem N. radialis konnte ich keine Angaben finden. Anastomosen zwischen den N. medianus und N. musculo-cutaneus, im distalen Bezirk des Oberarmes, wie sie von Kohlbrugge beschrieben worden sind, fehlten bei meinem S. nasicus.

Colobus ursinus.

Von diesem Genus, dessen Anatomie überhaupt noch wenig bekannt ist, liegen so weit ich habe nachforschen können bis jetzt noch gar keine neurologischen Mitteilungen in der Litteratur vor. Bekanntlich zeigen die Colobi oder Guerezas, welche in ihrer Distribution auf Afrika beschränkt sind, Verwandtschaft mit den zur

orientalischen Region gehörigen Semnopitheci, was z. B. in den charakteristischen Magen beider Genera zum Ausdruck kommt, und weshalb Forbes [1]) beide in eine Gruppe und zwar die der „Semnopithecinae" vereint. Auch in der Zusammensetzung und äusseren Form des Plexus brachialis spricht sich wie wir sehen werden, die Verwandtschaft beider Genera noch aus. Schon unmittelbar fällt auch hier der sehr lockere Charakter, besonders des Plexus brachialis auf, hier überdies komplizirt durch eine eigentümliche topographische Beziehung der Art. axillaris, wie wir eine derartige bis jetzt noch nicht beobachtet haben.

Der Plexus hypoglosso-cervicalis war zusammengesetzt aus dem Ramus descendens des N. hypoglossus, und aus Wurzeln des 2^en^ und 3^en^ Cervicalnerven. Bis zum ersten Cervicalnerven bin ich bei meiner Präparation nicht vorgedrungen, da wir jedoch wissen dass der Ramus descendens nervi hypoglossi besteht aus Fasern welche aus dem 1^en^ und gelegentlich auch aus dem 2^en^ Spinalnerven stammen, so ist es kaum zweifelhaft, dass der 1^e^ Spinalnerv auch in diesem Falle Elemente zum Hypoglossusstamme geschickt hat. Die Wurzeln des 2^en^ und 3^en^ Spinalnerven bilden in Verein mit dem Ramus descendens nervi hypoglossi einen einfachen weitmaschigen Plexus. Ein derartiger findet sich ebenfalls zwischen den Wurzeln aus dem 2^en^ und 3^en^ Spinalnerven, welche zum N. accessorius ziehen. Dieser Nerv besitzt drei cervicale Wurzeln und zwar aus dem 2^en^ bis 4^en^ Spinalnerven. Diese Wurzeln sind ausschliesslich für den M. trapezius bestimmt. Eine sehr eigentümliche Erscheinung bot die Innervation des M. sterno-cleido-mastoïdeus. Denn dieser Nerv wurde gar nicht vom N. accessorius aus innervirt, sondern ausschliesslich durch einen Stamm welcher durch Nervenbündel des 2^en^ und 3^en^ Spinalnerven gebildet wurde. Dieser Befund bildet in gewissem Sinne einen Pendant zu einer analogen Beobachtung welche von Kohlbrugge mitgeteilt worden ist. Dieser Autor beobachtete einmal bei einem Semnopithecus maurus den Fall dass der N. accessorius am Halse nur den M. sterno-cleido-mastoïdeus innervirte, in diesem Muskel endete, und keine Fasern zum M. trapezius schickte, indem dieser Muskel nur durch Fasern welche aus dem 3^en^ und 4^en^ Cervicalnerven hervorgingen, innervirt wurde. Wie bei den vorherbeschriebenen Arten, waren die Accessoriuswurzeln aus dem 2^en^ und 3^en^ Cervicalnerven unter, jene des 4^en^ über dem M. levator cinguli gelagert. Dieser Muskel war von zwei Nerven aus dem 3^en^ und 4^en^ Cervicalnerven innervirt.

Der N. phrenicus war ein trimeres Gebilde, ein Product des 4^en^,

[1]) Forbes H. O. A Handbook to the Primates. London 1894.

5en und 6en Spinalnerven. Die Wurzeln aus dem 4en und 5en Spinalnerven verbanden sich bald zu einem Stamme, der den M. scalenus anticus entlang abwärts zog, und erst im Niveau der Apertura thoracis superior sich mit der Wurzel aus dem 6en Spinalnerven verband. Letztere Wurzel bildete mit dem obenerwähnten Stamme die Phrenicusschlinge, welche bei diesem Object die Art. transversa scapulae umfasste. Ehe sich die Wurzel aus dem 6en Spinalnerven mit dem aus C IV und C V geformtem Stamme verbindet, hat er den Nerv für den M. subclavius abgegeben.

Fig. 10.

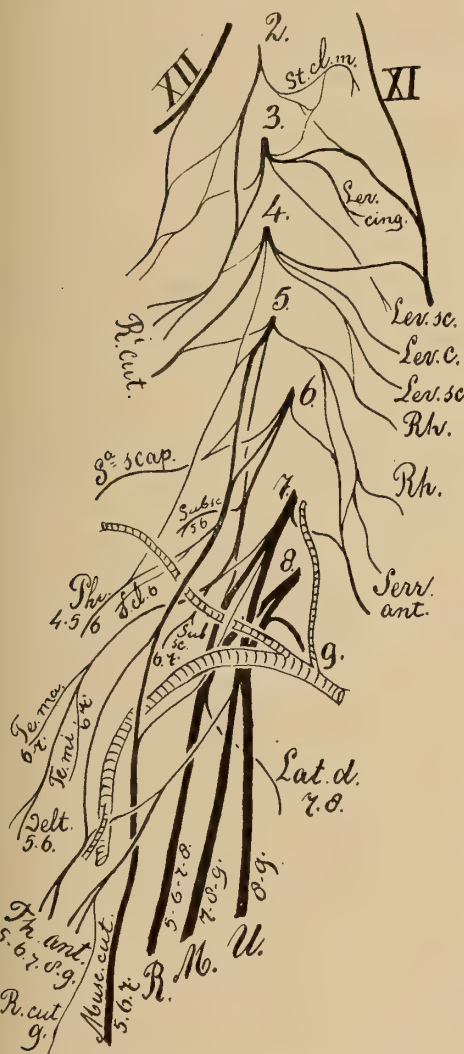

Plexus cervico-brachialis eines Colobus ursinus.

Der M. levator scapulae empfangt bei Colobus seinen ersten Nerv schon aus dem 3en Spinalnerven, dazu gesellten sich noch ein Ast aus dem vierten, während schliesslich ein zweiter Ast dieses Spinalnerven sich mit einem des fünften zusammenfügte, um auch noch eine Portion des Muskels zu innerviren. Der Muskel war sonach ein trimeres Gebilde, hat aus dem 3en, 4en und 5en Segment sein Bildungsmaterial bezogen. Der M. rhomboïdes dagegen war ein monomerer Muskel, nur aus dem 5en Spinalnerven innervirt.

Von den kurzen ventralen Nerven des Plexus brachialis war, wie schon oben gesagt, der aus dem 6en Spinalnerven stammende N. subclavius, eine Strecke weit an der unteren Wurzel der Phrenicus-

schlinge angeschlossen. Dieser Zusammenhang von Phrenicus- und Subclaviusfasern, welcher auch beim Menschen nicht selten ist, werden wir bei mehreren Affenspezies wiederfinden, und darf vielleicht darauf hinweisen dass das Bildungsniveau des M. subclavius und das des Diaphragma in unmittelbarer Nachbarschaft von einander sich findet.

Die Nerven für die Pectoralisgruppe entstammten den 5^{en} bis 9^{en} Spinalnerven und entstehen aus dem Plexus mit zwei Wurzeln, welche, durch ein schräg von der einen zur anderen Wurzel hinüberverlaufendes Nervenbündel zusammenhangend, eine Pectoralisschlinge bilden. Die obere Wurzel zweigt sich ab als ein Ast des N. musculo-cutaneus, der wie später ausführlicher dargestellt wird, bei Colobus nicht mit dem N. medianus verbunden war. Vergl. Fig 10. An der Stelle wo sie sich frei macht, besteht diese Wurzel nur aus Fasern des 5^{en} und 6^{en} Spinalnerven, vereinigt sich jedoch bald mit einem Seitenast der unteren Wurzel, welche aus Fasern des 7^{en} Spinalnerven besteht. Durch die Vereinigung der oberen Wurzel mit diesem Seitenast kommt die Pectoralisschlinge zu Stande, welche die Art. axillaris und die Art. thoracica umfasst. Der aus der Schlinge entstandene Nerv, innervirt ausschliesslich den M. pectoralis maior. Die untere Wurzel zerfällt, nachdem der Verbindungsast mit der oberen abgeschickt ist, in mehreren Asten. Das obere Complex dieser Äste, welches nur aus Fasern des 7^{en} und 8^{en} Spinalnerven besteht, innervirt den Pectoralis minor und maior, ist sonach ganz motorisch. Der untere Ast, oder topographisch richtiger, der meist laterale, ist eigentümlicher Weise gemischter Natur, bestehend aus motorischen und sensibelen Fasern. Die motorischen, welche dem 8^{en} und 9^{en} Spinalnerven entstammen, innerviren den Hautmuskel, welcher bei allen niederen Affen und Halbaffen, in variirter Weise am Humerus zur Insertion gelangt, und welchen ich in der Folge als *M. Stelo-cutaneus* bezeichnen werde. Die sensibelen Fasern, welche nur aus dem 9^{en} Spinalnerven herstammten, verlaufen unterhalb der sehr schmalen Sehne jenes Muskels, und verästeln sich in der Haut der medialen Seite des Oberarmes, etwa in der Weise wie der N. cut. brachii int. minor beim Menschen. Ich verweise hier nach dem oben mitgeteilten Befund bei Chimpanse, wo ebenfalls sensibele Fasern eine Strecke weit der unteren Wurzel des Pectoralisnerven angeschlossen waren.

Von den dorsalen Nerven des Plexus brachialis sei zunächst auf dem N. suprascapularis hingewiesen. Dieser nahm Ursprung aus dem 5^{en} und 6^{en} Spinalnerven, und bot nichts Bemerkenswertes dar. Für den M. subscapularis fand ich zwei Nerven. Der eine,

der Fasern des 5en und 6en Spinalnerven in sich fasste, entstand aus einer der beiden Wurzeln des N. axillaris, während der zweite, aus Fasern des 6en und 7en Spinalnerven zusammengesetzt, aus dem N. axillaris Ursprung nahm, fast unmittelbar nachdem dieser Nervenstamm sich aus seinen beiden Wurzeln geformt hat.

Der N. axillaris verästelt sich, und hierin tritt wieder ein gemeinschaftliches Merkmal mit dem Plexus der Semnopitheciden zu Tage, mit seinen motorischen Fasern, ausser am Deltoïdes und Teres minor, auch noch am M. teres maior. Der Nervenstamm war trimer, indem Elemente des 5en, 6en und 7en Spinalnerven in denselben eintraten. Die Fasern des letzten Spinalnerven lösten sich vom Stamme ab, teils als N. subscapularis, teils in den Ästen welche den Teres maior und Teres minor innervirten. Der N. deltoïdeus und der Hautast, waren nur aus dem 5en und 6en Spinalnerven herkömmlich.

Ganz abgetrennt von den übrigen kurzen dorsalen Nerven erscheint der, den M. latissimus dorsi innervirenden Nerv, als ein Ast des N. radialis. Seine Fasern gehörten zum 7en und 8en Spinalnerven. Schliesslich sei noch erwähnt dass der Serratus anticus aus dem 5en, 6en und 7en Cervicalnerven innervirt wurde.

Wenden wir uns jetzt zum Plexus brachialis in engerem Sinne, so fallen dabei zwei Eigentümlichkeiten unmittelbar ins Auge, nämlich die selbständige Bildungsart des N. musculo-cutaneus, der ohne Zusammenhang mit den Wurzeln des N. medianus entsteht, und die topographische Beziehung der Art. axillaris, welche abweicht von was wir bis jetzt davon haben kennen gelernt. Falls die Arterie nicht ganz frei von dem Plexus verläuft, durchsetzte sie bis jetzt immer den Plexus zwischen zwei Wurzeln des N. medianus, hier aber durchsetzt die genannte Arterie den Plexus zwischen zwei Wurzeln des N. musculo-cutaneus. Die „Axillarisschlinge" ist in casu nicht durch Wurzeln des N. medianus, sondern durch solche des N. musculo-cutaneus gebildet. Die Beobachtung dieses Zustandes gab eins der Motive ab, weshalb ich die Bezeichnung Medianusschlinge nicht angewendet habe. Ich habe noch ein zweites Mal einen ähnlichen Zustand beobachtet, und zwar an der linken Seite des Cercopithecus albigularis, welcher später zur Beschreibung gelangen wird. Fragen wir nach der Ursache dieses eigentümlichen Verlaufes der Art. axillaris, so bringt die Würdigung der Lagerung der Arterie zu den Spinalnerven die gewünschte Lösung. Bei Orang, Chimpanse und Semnopithecus, war die Arterie gelagert zwischen dem 7en und 8en Spinalnerven, bei Colobus dagegen verläuft die Arterie zwischen dem 6en und 7en Spinalnerven. Bei den erstgenannten Formen war die Arterie sonach entstanden

aus dem Segmentalgefäss, das zwischen den 7en und 8en Spinalnerven verlaufen hat, während bei Colobus das höher liegende Segmentalgefäss sich zur Art. subclavia und axillaris differenzirte. Warum sich in diesem Falle eine andere als die normale Segmentalarterie zur Art. axillaris entwickelte, ist nicht leicht zu beantworten, doch werde ich bald auf eine Erscheinung hinweisen müssen, welche die Frage wohl nicht zur Lösung bringt, jedoch ein Fingerzeig ist nach der Richtung wo wir vielleicht die Lösung zu suchen haben.

Der N. musculo-cutaneus bildet sich aus zwei Wurzeln, einer eparteriellen und einer hyparteriellen. Erstere ist die stärkere und führt Fasern des 5en und 6en Spinalnerven, letztere solche des 7en. Die eparterielle Wurzel welche unterwegs eine Wurzel für die Phrenicusschlinge, und eine für die Pectoralisschlinge abgegeben hat, verbindet sich mit der hyparteriellen nachdem sie einen Ast zum M. coraco-capsularis geschickt hat.

Fig. 11.

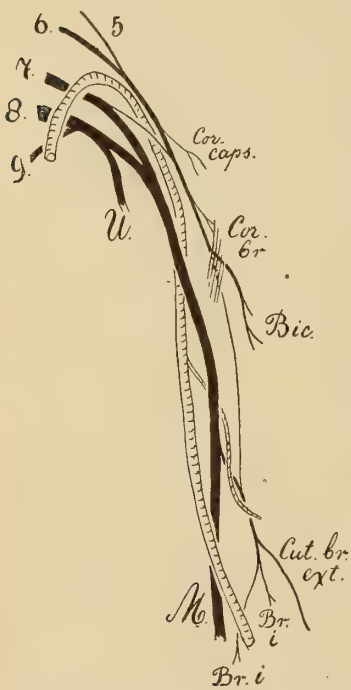

Verzweigung und Ansabildung des N. musculo-cutaneus bei Colobus ursinus.

Am Oberarme verläuft der Nerv nur eine kurze Strecke im Sulcus bicipitalis, denn er legt sich bald zwischen Humerus und M. coracobrachialis, und sendet schon unter dem genannten Muskel einen Ast zu den beiden Bicepsköpfen. Die sehr dünne Fortsetzung des Nerven lagert sich zwischen Brachialis internus und Biceps brachii und wird durch ein ziemlich kraftiges Bündel des N. medianus verstärkt (Fig. 11). Sodann zerfällt der Nervus musculocutaneus in drei Ästen, und jeder dieser Endzweigen besteht aus Fasern des N. medianus und des N. musculocutaneus, der erste Ast war der N. cut. brachii externus, die beiden anderen Aeste waren motorisch, zogen je zu einer Portion des M. brachialis internus.

Der N. medianus ist sehr einfach gebildet. Der ventrale Teil des 7en Spinalnerven geht fast ganz in diesen Nerven über, und verbindet sich mit einer dimeren Wurzel, welche Fasern des 8en und 9en Spinalnerven enthält. Vom Nervenstamme geht eine der beiden Wurzeln

der Pectoralisschlinge ab. Es ist klar dass die Variation in der topographischen Beziehung der Art. axillaris zum Plexus, die einfache Entstehungsweise des N. medianus veranlasste. Doch frappirt uns hier eine Erscheinung welche nicht mit Stillschweigen vorübergegangen werden darf, nämlich der sehr beschränkte segmentale Ursprung des N. medianus. Der ganze Nerv ist ein Product nur dreier Spinalnerven, der 7e Spinalnerv ist der erste der an der Zusammensetzung dieses Nerven beteiligt ist. Ein derartiger Zustand beobachtete ich bei mehreren Prosimiae, bei den Simiae jedoch war es immer der 5e oder 6e Spinalnerv welcher die meist obere Wurzel zum N. Medianus schickt, und der Nerv ist immer quadrimer. Nur in einem Falle war der Nerv ebenfalls trimer und erhielt seine erste Wurzel aus dem 7en Spinalnerven, nämlich an der linken Seite des Cercopithecus albigularis. Und eigentümlicher Weise coïncidirte bei diesem Tiere, mit dem beschränkten Ursprung des N. medianus dieselbe Variation im Verlauf der Art. axillaris welche wir oben fur Colobus beschrieben haben, auch bei jenem Cercopithecus verläuft die Arterie zwischen zwei Wurzeln des N. musculo-cutaneus. Die Coïncidenz der Umlagerung in dem intersegmentalen Verlauf der Art. axillaris und der beschränkte Ursprung des N. medianus geben unwillkürlich Anlass zur Frage, ob zwischen beiden Erscheinungen ein kausaler Zusammenhang bestehe? Es ist mir jedoch nicht gelungen etwas plausibeles in dieser Richtung zu finden.

Der N. ulnaris entsteht aus dem Stamme der durch das Zusammentreten des 8en und 9en Spinalnerven gebildet wird, und fasst Fasern beider Nerven in sich. Gleiches ist der Fall mit dem, vom Ulnarisstamme sich abspaltenden N. cut. brachii internus maior. Der N. radialis entsteht aus dem 5en bis 8en Spinalnerven, aus dem erstgenannten war das Faserbündel sehr zart. Wie schon hervorgehoben, entsteht der Nerv für den M. latissimus dorsi als ein Ast des Radialisstammes.

Macacus niger.

Vom Genus Macacus liegen Mitteilungen über den Plexus cervico-brachialis vor, von Höfer[1]), Tyrrell Brooks[2]) und Fürbringer[3]). Die meisten Angaben beziehen sich jedoch nur auf dem Plexus brachialis und sind der gewöhnlichsten Species, nämlich Ma-

---

[1]) l. c.

[2]) Tyrrel Brooks The brachial Plexus of the Macaque monkey and its analogy with that of man. Journ. of Anat. and Phys. Vol. XVII 1883.

[3]) l. c.

cacus rhesus entnommen. Uberdies besitzen wir die ausgezeichneten Untersuchungen von Sherrington, über die segmentale Innervation der Muskeln, der oberen Extremität von Macacus sinicus und rhesus [1]). Vom Macacus (Cynopithecus) niger, der bekanntlich in seiner geographischen Distribution auf Celebes und einigen benachbarten Inseln beschränkt ist, sind bis jetzt keine neurologischen Untersuchungen veröffentlicht worden, wesshalb ich mir diese Art für meine Untersuchung wählte.

Fig. 12.

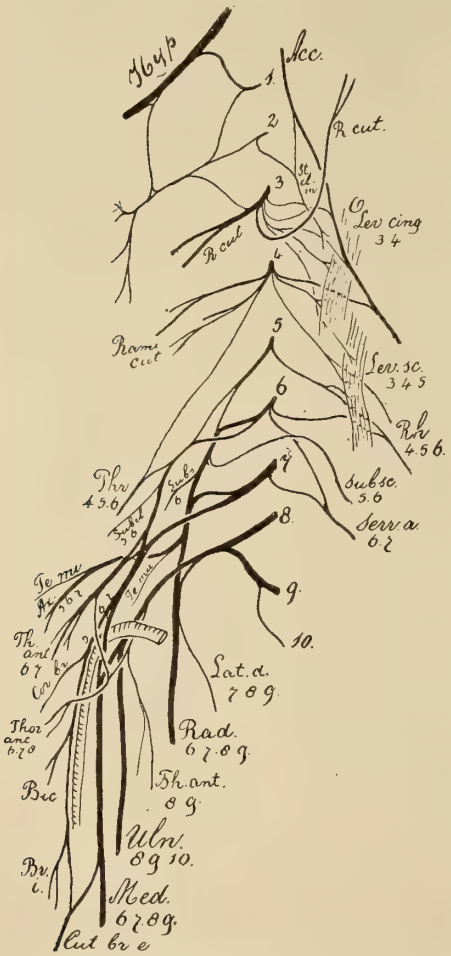

Plexus cervico-brachialis von Macacus niger.

Der Plexus hypoglosso-cervicalis, empfangt Spinalnervenfasern aus den drei ersten Segmentalnerven. Vom Nervus C. I zieht ein Faserbündel unmittelbar auswärts und schliesst sich dem Stamme des N. hypoglossus an, während ein zweiter Ast dieses Nerven sich mit einem solchen des 2en Cervicalnerven verbindet zu einem Stamme, der ehe er sich peripher verästelt die Wurzel des 3en Spinalnerven aufnimmt. Die Verästelungsweise, sowie der Zusammenhang mit dem R. descendens hypoglossi ist aus Figur 12 ersichtlich. Auch beim M. rhesus von Fürbringer empfangt der Plexus hypoglosso-cervicalis spinale Fasern aus den drei oberen Cervicalnerven.

Vom N. accessorius löst sich unter dem M. sterno-cleido-mastoïdeus ein zarter Ast ab, der sich mit Fasern des zweiten und dritten Cervicalnerven verbindet, und den genannten Muskel innervirt. Nachdem

[1]) Sherrington. Charles S. Experiments in Examination of the peripheral Distribution of the fibris of the posterior roots of some spinal nerves Part. II. Philos. Transact. of the Royal Soc. London. Vol. 190. London 1898.

der bezügliche Nervenstamm eine feine Wurzel des 3en Cervicalnerven aufgenommen hat, verläuft er über den M. levator cinguli, schickt einige Äste zum M. trapezius, und verbindet sich mit einer ansehnlichen Wurzel aus dem 4en Cervicalnerven, welche unter dem M. levator cinguli gelagert ist. Der M. trapezius empfangt demnach keine Fasern des 2en Cervicalnerven. Der M. levator cinguli ist, wie bei den meisten Affen auch bei dieser Art aus dem 3en und 4en Cervicalnerven, und zwar mittelst gesondert verlaufenden Äste innervirt.

Als eine Besonderheit der Hautinnervation bei Macacus niger muss hervorgehoben werden dass der 2e Cervicalnerv keine sensibele Fasern (wenigstens ventrale) zur Peripherie schickt, die Hautäste kamen nur aus dem 3en und 4en Cervicalnerven. In dieser Hinsicht weicht Macacus von den bisher besprochenen Arten ab, und dass es eine ziemlich seltene Variation darstellt geht aus der Thatsache, dass auch bei den noch zu besprechenden Arten, immer der 2e Cervicalnerv sensibele Fasern zur Peripherie schickt, hervor. In Folge dieses Fehlen von sensibelen Fasern war der 2e Cervicalnerv ungemein zart, und kontrastirt in seiner sehr einfachen Verästelungsweise stark mit dem dritten Spinalnerven, der wie aus Figur 12 ersichtlich, in eine grosse Anzahl Äste sich auflöst. Ausser den schon erwähnten Ästen zum Plexus hypoglosso-cervicalis, zum M. sterno-cleido-mastoïdeus und zum N. accessorius, giebt dieser Spinalnerv zwei starke Hautäste ab, und ein sehr zartes Nervenbündel zum M. levator scapulae.

Der vierte Cervicalnerv ist bei seinem Austreten aus dem Foramen intervertebrale kräftiger als der dritte, und übertrifft selbst den sechsten an Mächtigkeit. Diese mächtige Entfaltung des Stammes ist zurück zu führen auf der grossen Menge von sensibelen Fasern die der Nerv zur Haut schickt. Auf Grund derselben Ursache werden wir noch bei verschiedenen Formen konstatiren können dass der 5e Cervicalnerv dünner ist als der 4e. Ausser den Hautästen, sendet der 4e Spinalnerv noch einen sehr starken Zweig zum N. accessorius, weiter einen Ast zum M. levator cinguli, und einen zum M. levator scapulae. Letzterer setzt sich in einen sehr feinen Zweig zum M. rhomboïdes fort.

Der N. phrenicus entsteht aus zwei Wurzeln. Eine sehr dünne Wurzel aus dem Nervus C. IV verläuft abwärts, und verbindet sich mit der zweiten Wurzel, welche aus Elementen des 5en und 6en Cervicalnerven besteht, und sich vom Stamme, welcher aus der Verbindung der zwei genannten Spinalnerven entsteht, ablöst. Letztere Wurzel ist sehr kurz, eine lang ausgezogene, ein Gefäss umfassende Phrenicusschlinge fehlt. Bei den von Tyrrel Brooks untersuchten Makaken, war der Nerv ebenfalls ein Product des 4en, 5en und 6en Cervicalner-

ven, und hier scheint eine Phrenicusschlinge nicht gefehlt zu haben. Sherrington fand einmal unter den vielen Makaken welche er untersuchte, einen Zuschuss des 3en Cervicalnerven für den N. phrenicus.

Mit Ausnahme der Verbindung welche durch die zwei Wurzeln des Phrenicus gebildet wird, besteht kein Zusammenhang zwischen dem 4en und 5en Cervicalnerven. Der letztgenannte Segmentalnerv stellt deshalb die erste Wurzel des Plexus brachialis dar. Weiter sind an der Bildung dieses Plexus der 6e, 7e, 8e, 9e und 10e Spinalnerv beteiligt. Eine Teilnahme des 10en Spinalnerven an der Bildung des Plexus brachialis, konnte von den schon besprochenen Formen bis jetzt nur bei Orang konstatirt worden. Wiewohl Tyrrel Brooks diese Wurzel bei Macacus nicht vermeldet, obgleich er sechs Exemplaren untersucht hat, so will es mir doch scheinen, dass er dieselbe, indem er nicht besonders Acht darauf gegeben hat, übersah. Denn es kommt mir vor dass die Wurzel aus dem 2en thoracalen Spinalnerven zum Plexus brachialis ein ziemlich konstantes Merkmal ist vom Armgeflecht der niedriger stehenden Altweltaffen d. h. der Genera: Macacus, Cynocephalus. Konnte ich doch die Anwesenheit dieser Wurzel noch konstatiren bei einem Macacus cynomolgus, und Macacus rhesus, weiter bei drei Cynocephaliden. Auch Sherrington fand diese Wurzel immer, wie aus folgendem Passus hervorgeht: „I have never, in Macacus, found wanting a distinct contribution from the IInd thoracic to the brachial plexus". Weiter geht aus den Untersuchungen dieses Forschers hervor, dass diese Wurzel nicht ausschliesslich sensibel ist, sondern auch die langen Fingerbeuger, den M. palmaris longus, Pronator quadratus und die kurzen Handmuskeln innervirt. In dem konstanten Vorkommen dieser Wurzel, zeigen die niederen katarrhinen Affen eine Eigentümlichkeit dem Plexus der höher stehenden Altweltaffen gegenüber. Die Grundbedeutung dieser Erscheinung liegt darin, dass bei den erstgenannten Formen die Extremität segmental weiter kaudalwärts zur Anlage gelangt.

Von den kurzen ventralen Ästen des Plexus brachialis, entsteht der N. subclavius aus dem 5en und 6en Cervicalnerven, und löst sich von dem durch diese Nerven gebildeten Stamme ab. Ein wenig weiter nach unten entsteht aus demselben Stamme der obere N. thoracicus anterior, der, nachdem er ein feines Nervenbündel aus dem 7en Spinalnerven aufgenommen hat, aus Fasern des 6en und 7en Cervicalnerven besteht, und ausschliesslich den M. pectoralis maior innervirt, aber nicht, ohne vorhin zum zweiten, unteren, N. thoracicus anterior, ein anastomosirendes Bündel geschickt zu haben. Es besteht sonach bei Macacus wieder eine Pectoralisschlinge, welche die Art. subclavia umfasst. Der untere N. thoracicus ante-

rior entsteht aus dem 8en und 9en Spinalnerven, giebt einen Ast ab der sich am Pectoralis tertius verästelt, diesem Muskel Fasern des 8en Cervicalnerven zuschickt, und am M. stelo-cutaneus, welcher Muskel von Fasern des 8en und 9en Spinalnerven innervirt, erscheint. Nach Abzweigung dieses Astes verbindet sich der übrige Teil des N. thoracicus anterior inferior mit dem ihm vom N. thoracicus anterior superior zugeschickten Zweig zur Pectoralisschlinge, welche sich fortsetzt in einen Nerv der den Pectoralis minor und den unteren Teil des maior innervirt. Sherrington fand eine Innervirung der Pectoralisgruppe wobei auch der fünfte Spinalnerv beteiligt war. Während bei meinem Objecte die ganze Gruppe von C VI—D I innervirt war, konstatirte Sherrington eine Innervation aus C V—D I.

Von den dorsalen kurzen Nerven fand ich dass der M. rhomboïdes ausser dem schon erwähnten Ast aus dem 4en Cervicalnerven noch aus einer Nervenschlinge innervirt wurde welche aus C V und C VI entstand, während der Serratus anticus seine Nerven bezog aus C VI und C VII. Aus den Ergebnissen von Sherrington kann ich bezüglich dieser Muskeln nur hervorheben, dass dieser Autor eine Innervation des Serratus anticus aus C V, VI und VII beobachtete.

Das Vorkommen der Nervi subscapulares und des N. axillaris bei Macacus zeigt grosse Ähnlichkeit mit jenem bei Colobus. Der M. subscapularis war von zwei Plexusästen innervirt, welche aus dem 5en und 6en, resp. aus dem 6en und 7en Spinalnerven Fasern in sich fassten. Die Fasern für den M. teres maior waren auch hier dem Axillarisstamme angeschlossen, zeigten keinen Zusammenhang mit dem zum M. latissimus dorsi ziehenden Nerven. Mit Inbegriff von den Elementen für den Teres maior war der N. axillaris ein trimerer Nerv, aufgebaut aus Fasern des 5en, 6en und 7en Spinalnerven. Die segmentale Herkunft der einzelnen Äste dieses Nervenstammes habe ich nicht weiter erforscht. Der N. latissimus dorsi entsteht als Ast des Radialisstammes, war ein trimeres Gebilde, entstanden aus dem 7en, 8en und 9en Spinalnerven.

Der N. suprascapularis entsteht aus dem Plexus gerade an der Stelle wo der 5e und 6e Cervicalnerv zusammentreten, und aus Fasern beider Nerven. Eine Innervation der Mm. supra- und infraspinatus aus dem 7en Spinalnerven konnte deshalb bei meinem Objecte nicht statt finden. Dagegen berichtet Sherrington dass nach Durchschneidung des 7en Spinalnerven bei Macacus, der Ast für den M. infraspinatus gewöhnlich degenerirte Fasern aufwies. Die Innervation des Teres maior findet nach diesem Autor aus dem 7en und 6en Spinalnerven statt.

Der N. musculo-cutaneus ist zusammengesetzt aus Fasern des 5en, 6en und 7en Spinalnerven und löst sich von dem Stamme ab der durch das Zusammentreten der drei genannten Cervicalnerven entsteht, während der übrige Teil dieses Stammes als die eparterielle Wurzel des N. medianus fungirt Am Oberarme innervirt der N. musculo-cutaneus die ventrale Musculatur, geht im distalen Drittel eine Anastomose an mit dem N. medianus, aus welcher der M. brachialis internus innervirt wird und endet als N. cut. brachii externus.

Der N. medianus entsteht aus der Verbindung seiner eparteriellen Wurzel, welche aus Elementen des 6en und 7en Spinalnerven zusammengesetzt ist, mit der hyparteriellen Wurzel, welche Fasern des 8en und 9en Cervicalnerven zum Medianusstamme überleitet. Der Nerv als ganzes ist sonach ein quadrimeres Gebilde, von der ersten und letzten Wurzel des Plexus führt er keine Fasern. Die hyparterielle Wurzel des N. medianus entsteht aus dem gemeinsamen Stamme des 8en, 9en und 10en Spinalnerven, aus welchem Stamme zunächst die untere Wurzel der Pectoralisschlinge, sodann ein wenig mehr peripherwärts der N. ulnaris entsteht von dem bald der N. cut. brachii internus maior sich ablöst. Dieser Hautnerv und ebenfalls der Ulnarisstamm waren trimer, aufgebaut aus Fasern des 8en, 9en und 10en Spinalnerven. Indem die Art. axillaris bei diesem Objecte zwischen dem 7en und 8en Spinalnerven gelagert ist, wird die Axillarisschlinge zwischen diesen beiden Spinalnerven gebildet, wobei zu bemerken ist, dass das obere Bein derselben, die eparterielle Wurzel des N. medianxus, viel schwacher ist als das untere Bein.

Der N. radialis entsteht aus dem Fasciculus posterior, der sich aus vier Würzeln bildet, der 5e, 6e und 7e Spinalnerv geben je eine Wurzel an diesem Fasciculus ab, während eine vierte Wurzel, aus dem gemeinschaftlichen Stamme des 8en, 9en und 10en Spinalnerven entsteht. Diese Wurzel bezieht jedoch keine Fasern aus dem 10en Spinalnerven, sodass an der Bildung des Fasciculus posterior nur der 5e bis 9e Spinalnerv beteiligt ist. Da die Elemente des 5en Nerven aus diesem Fasciculus im N. axillaris oder N. subscapularis übergehen, finden sich im N. radialis nur Fasern des 6en, 7en, 8en und 9en, Spinalnerven. Aus den Experimenten von Sherrington ist bezüglich des Ursprungs der Endstammen des Plexus nur zu schliessen dass auch nach diesem Autor der N. radialis keine Fasern des 10en Spinalnerven empfangt. Aus den Mitteilungen von Tyrrel Brooks ist bezüglich dieser Frage nichts mit Bestimmtheit zu schliessen.

Fig. 13.

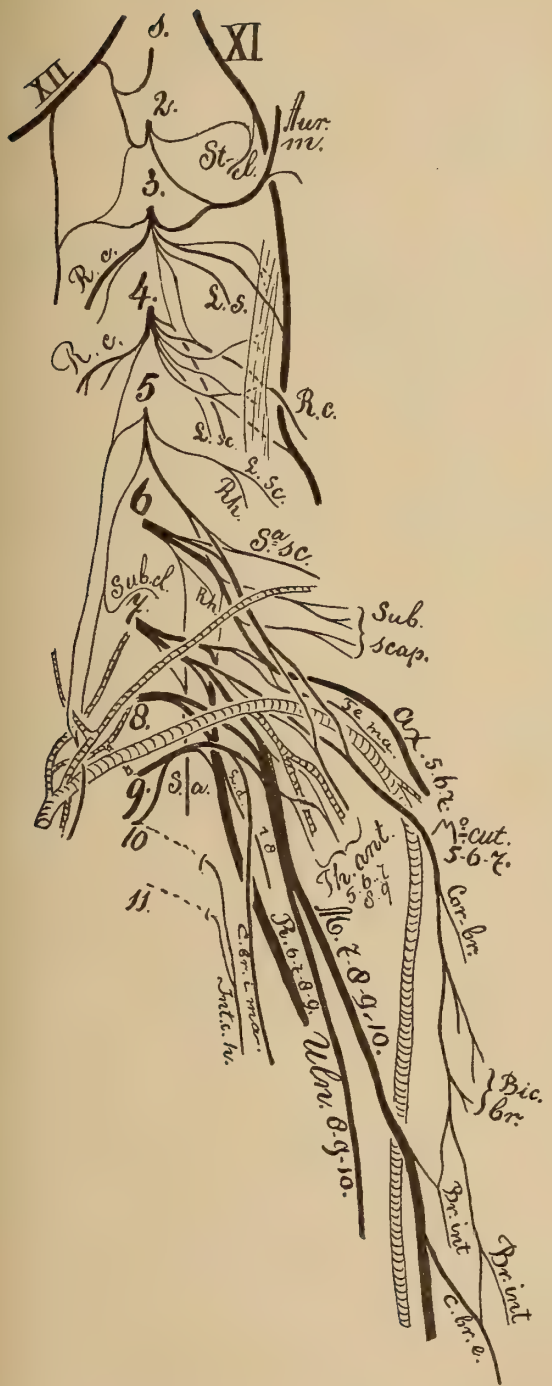

Plexus cervico-brachialis eines Cercopithecus albigularis.

Cercopithecus albigularis.

Von diesem Exemplar habe ich den Plexus der linken und rechten Seite untersucht, weil ich an der erstgenannten Seite die eigentümliche Lagerung der Art. axillaris fand, durch welche auch Colobus sich auszeichnete und ich mich überzeugen wollte ob dieselbe bilateral war oder nicht. Über den Verlauf der Nervenstämmen im Sulcus bicipitalis und ihre Entstehungsweise aus dem Plexus, bei einem Cercopithecus unbekannter Spezies, sind Beobachtungen mitgeteilt worden von Höfer (l. c.).

Der Plexus hypoglosso-cervicalis bezog spinale Wurzeln aus dem 1en, 2en und 3en Cervicalnerven. Die Wurzel des ersten verbindet sich mit einem Ast des zweiten Spinalnerven und zieht aufwärts zum Hypoglossusstamme. Ein zweiter, sehr zarter Ast des 2en Cervicalnerven verläuft ab-

wärts, fliesst mit einer Wurzel aus C. III zusammen und verbindet sich mit dem Ramus descendens hypoglossi. Dieser war ein sehr kräftiger Nerv, was wohl verursacht sein wird durch die grosse Anzahl Nervenfasern welche sich aus dem 1en und 2en Cervicalnerven dem Stamme des Hypoglossus amschmiegten. Denn wie aus Untersuchungen von Holl [1]) und mir hervor gegangen ist besteht der Ramus descendens hypoglossi grossenteils aus den Spinalfasern, welche sich mehr central mit dem N. hypoglossus verbunden haben.

Der N. accessorius verbindet sich mit Wurzeln aus dem 3en und 4en Spinalnerven, der Ast jedoch dieses Nerven zum M. sterno-cleido-mastoïdeus, nimmt einen Faserzuschuss aus dem 2en Spinalnerven in sich auf.

Die Hautnerven gehen aus dem 2en, 3en und 4en Spinalnerven hervor, und zwar teils als monomere Äste, teils entstehend aus Schlingen zweier benachbarten Spinalnerven. Der Verlauf eines dieser Äste zeigte das Besondere, dass er nach seiner Entstehung aus einer Schlinge zwischen dem 3en und 4en Cervicalnerven unter dem M. levator scapulae gelagert ist, gerade wie die Wurzel des 4en Cervicalnerven zum N. accessorius. Diese topographische Beziehung zwischen dem genannten Muskel und Hautästen, welche bei niederen Primaten oftmals gefunden wird, bildet bei den höheren doch immer eine Ausnahme.

Wie bei sämmtlichen vorher beschriebenen Arten war der M. levator cinguli vom 3en und 4en Spinalnerven aus innervirt, und zwar durch drei Nervenzweige welche an verschiedenen Stellen in den Muskelbauch eintraten, während der Levator scapulae seine Nerven aus dem 3en, 4en und 5en Spinalnerven bezog. Dem Aste aus dem letztgenannten Nerven für den Levator scapulae waren zugleich die Fasern für dem M. rhomboïdes angeschlossen.

Der N. phrenicus war auch hier wieder der einzige Nerv der die Verbindung zwischen dem 4en und 5en Spinalnerven vermittelte, somit den Plexus brachialis mit mehr cranial gelagerten Nerven in Zusammenhang brachte. Diese Verbindung kam mittels einer kurzen Schlinge zu stande, die daraus entstandene Nervenwurzel zog abwärts, verläuft oberflächlich von der Arteria thyreoïdea inferior, welche mit der Art. transversa scapulae aus einem gemeinschaftlichen Truncus entspringt, und verbindet sich sodann, die erstgenannte Arterie umgreifend, mit einer zweiten Phrenicuswurzel, welche ebenfalls aus dem 5en Cervicalnerven stammt, zum Stamme des N. Phrenicus.

---

[1]) M. Holl. Beobachtungen über die Anastomosen des N. hypoglossus. Zeitschr. f. Anatomie und Entwicklungsgeschichte, Bnd. II, 1876.

Dieser kreuzt lateral von der Ursprungsstelle des genannten Truncus die Art. subclavia. An der letzt erwähnten Wurzel aus dem 5en Cervicalnerven ist einer der Nervi subclavii angeschlossen, deren bei diesem Objecte zwei vorhanden waren.

Es giebt demnach auch bei Cercopithecus eine Phrenicusschlinge, welche die Eigentümlichkeit zeigt dass ihre beide Schenkel gebildet sind von isomeren Nervenfasern, die Art. thyreoïdea inferior verläuft zwischen beiden Schenkeln, sonach zwischen Fasern des 5en Cervicalnerven. Bis jezt trafen wir immer den Zustand derart, dass die beiden Wurzel der Schlinge keine isomere Fasern besassen. Eine Herkunft des N. phrenicus aus dem 3en bis 6en Cervicalnerven, konnte von Gössnitz bei Cercopithecus konstatiren [1]). Auch bei dem von diesem Autor untersuchten Object waren Phrenicusfasern streckenweise in Verbindung mit solchen des N. subclavius.

Das Gefüge des Plexus brachialis war bei diesem Tiere locker wie bei Colobus, jedoch komplizirter gestaltet, besonders der obere Teil zeichnete sich durch reichhaltige Schlingenbildung aus. Vom Ursprung des N. rhomboïdes aus dem 5en Spinalnerven war schon oben die Rede, weiter erhielt dieser Muskel noch einen schwachen Ast aus dem 6en Spinalnerven. Ein besonderer Nerv als N. dorsalis scapulae zu unterscheiden, wie es in der menschlichen Anatomie zu geschehen pflegt, hat bei Cercopithecus eben so wenig Grund als bei den vorher beschriebenen Objecten. Doch auch beim Menschen scheint mir die Unterscheidung eines besonderen, den M. levator scapulae und M. rhomboïdes innervirenden Nerven, als N. dorsalis scapulae, weniger zutreffend, denn auch hier findet sich doch meistenfalls, wie bei den Affen, eine Innervation nicht aus einem einzigen Nervenstamme, sondern aus zwei, selbst drei gesondert entspringenden und verlaufenden Nervenästen.

Der Nervus suprascapularis war ein dimeres Gebilde, bezog seine Fasern aus dem 5en und 6en Spinalnerven. Aus diesen beiden Nerven entsteht ein ziemlich kräftiger dorsaler Strang, der, nachdem er eine Wurzel aus dem 7en Spinalnerven aufgenommen hat, den Nervus axillaris aus sich hervorgehen lässt. An der Bildung dieses Nerven sind somit der 5e, 6e und 7e Cervicalnerv beteiligt.

Aus der oberen Wurzel dieses Nerven lösen sich in kurzer Entfernung von einander zwei nervi subscapulares ab, während an der Stelle wo die beiden Wurzel des N. axillaris zusammenstos-

[1]) Wolff v. Gössnitz. Beitrag zur Diaphragmafrage. In Semon, Zoolog. Forschungsreisen IV, Jenaische Denkschriften VII, S. 217.

sen, der Nerv für den M. teres mayor entspringt. Am Stamme des Axillaris selber sind somit bei diesem Tiere keine Nerven der Subscapularisgruppe angeschlossen, wiewohl doch auch hier der Nerv für den Teres mayor, nicht mit jenem für den Latissimus dorsi verbunden ist, topographisch sich enger dem N. axillaris anschliesst. Schon aus einer Vergleichung der jetzt beschriebenen Formen geht genügend hervor dass die enge Verknüpfung des Nerven für den Teres mayor mit dem für den M. latissumus dorsi, wie sie beim Menschen wohl Regel bildet, ein specifisches Merkmal des menschlichen Plexus zu sein scheint, denn bei den bis jetzt besprochenen Affen war der Nerv für den Teres mayor entweder dem N. axillaris angeschlossen, oder er entstand wie die übrigen Nn. subscapulares als ein gesonderter Ast aus dem Plexus. Nicht unerwähnt mag hierbei bleiben dass auch der Zusammenhang zwischen den beiden Muskeln, welche bei Menschen so oftmals konstatirt werden kann, bei Affen wenn überhaupt vorkommend, doch immer eine grosse Seltenkeit sein wird.

Der Ast für den M. latissimus dorsi macht sich aus der Dorsalfläche des Plexus frei, in Anschluss an den Wurzeln des N. radialis, und entlehnte seine Fasern aus dem 7^{en} und 8^{en} Cervicalnerven. Der M. serratus anticus war vom 6^{en} und 7^{en} Spinalnerven innervirt, der N. thoracicus longus kam seitlich vom M. scalenus posticus zum Vorschein, und war aus einer Schlinge entstanden die unter diesem Muskel versteckt lag.

Von den ventralen kurzen Ästen des Plexus sei hervorgehoben dass der M. subclavius zwei Nerven bekam. Einer vom sechsten Spinalnerven herkömmlich war der unteren Wurzel des N. phrenicus angeschlossen, der zweite, ebenfalls dem sechsten Spinalnerven entstammend, löste sich vom einer Wurzel des N. musculo-cutaneus ab. Die Weise in welcher die Nn. theracici anteriores aus dem Plexus Ursprung nahmen, weicht von der üblichen Entstehungsweise in so weit ab, dass es hier statt einer einzigen, zwei Pectoralisschlingen giebt. Diese Abweichung wird bedingt durch die abgeänderte Verlaufsrichtung der Arteria axillaris, welche hier, wie bei Colobus, nicht zwischen zwei Wurzeln des N. medianus liegt, sondern den Plexus in einem segmental höheren Niveau durchsetzt, und in einer von zwei Wurzeln des N. musculo-cutaneus gebildeten Schlinge liegt. Es ist in Folge dieses alterirten Verlaufes der Art. axillaris eine obere und eine untere Pectoralisschlinge zu unterscheiden. Die obere Schlinge umfasst die Art. axillaris, oder richtiger Art. subclavia, das eparterielle Bein dieser Schlinge entsteht aus der oberen Wurzel des N. musculo-cutaneus, und führt Fasern des 5^{en} und 6^{en} Spinalnerven; das hyparterielle Bein löst sich von

der unteren Wurzel des genannten Nerven ab, und besteht aus Fasern des 7^en^ Spinalnerven. Der aus dieser Schlinge entstandene N. thoracicus anterior innervirt nur den M. pectoralis mayor. Die untere Pectoralisschlinge umfasst eine Art. thoracica. Das eparterielle Bein derselben entsteht aus der Plexuswurzel des 7^en^ Spinalnerven und ist das schwächere der beiden, das hyparterielle Bein entsteht aus dem Anfangsstück des N. medianus und führt Fasern des 8^en^ und 9^en^ Spinalnerven. Aus diesem Nervenkomplex bilden sich zwei Nervi thoracici anteriores welche sich an den beiden Pectoralmuskeln und am M. stelo-cutaneus verästeln. Die Pectoralmuskelgruppe als ganzes wird mithin innervirt aus dem 5^en^ bis 9^en^ Spinalnerven.

Die Zweizahl der Schlingen aus welchen die Nn. thoracici anteriores hervorgehen, kam nicht beiderseitig vor. An der anderen Seite passirte die Art. axillaris zwischen zwei Wurzeln des N. medianus, durchsetzte somit den Plexus in einen segmental mehr niedrigen Niveau, und in Verband damit fand sich dort nur eine einzige Pectoralisschlinge. Die untere Schlinge in Figur 13 ist nicht ohne Bedeutung. Denn das ziemlich zarte Gefäss welches von derselben umschlungen wird, verläuft zwischen den Elementen des 7^en^ und 8^en^ Spinalnerven, das heisst es ist hinsichtlich des Plexus gerade so gelagert, wie die Art. axillaris, wenn sie denselben in der normalen Weise durchläuft.

Der N. musculo-cutaneus weist bei Cercopithecus, wie schon hervorgehoben worden ist, dieselbe Eigentümlichkeit auf, wodurch sich Colobus auszeichnete, nämlich eine Entstehung aus zwei Wurzeln, welche die Art. axillaris zwischen sich fassen, und sodann zusammenschmelzend, die Axillarisschlinge darstellen. Dieses war an der rechten Seite nicht der Fall, dort war die genannte Schlinge von den beiden Medianuswurzeln gebildet, und der N. musculo-cutaneus zweigte sich vom sogenannten lateralen Strange des Plexus ab wie es auch von Höfer beobachtet worden ist.

Die eparterielle Wurzel des N. musculo-cutaneus entsteht aus dem 5^en^ und 6^en^ Spinalnerven, zweigt einen der Nn. subclavii ab, und war streckenweise verbunden mit der oberen Wurzel der proximalen Pectoralisschlinge. Die hyparterielle Wurzel des genannten Nerven entsteht aus dem 7^en^ Cervicalnerven. Nachdem der Nerv die Arteria axillaris gekreuzt hat, liegt er im Sulcus bicipitalis medial vom M. coraco-brachialis, sendet diesem Muskel einen Ast zu, durchsetzt denselben jedoch nicht, um weiter abwärts zwei Äste zum M. biceps zu schicken. Im unteren Drittel des Sulcus bicipitalis geht der N. musculo-cutaneus eine zweifache Anastomose an mit dem N. medianus. Die obere Anastomose ist rein motorisch.

Es geht ein feiner Ast des N. musc.-cut. eine Verbindung an mit einem ebenfalls nur schwachen Ast des N. medianus, und der aus dieser Schlinge entstandene Nerv innervirt den M. brachialis internus. Nach dieser Schlingenbildung setzt sich der stark verdünnte Endzweig des N. musculo cutaneus auf dem M. brachialis internus fort, und zerfällt schliesslich in zwei Endäste, von denen der eine zur Innervation des M. brachialis internus dient, während der zweite sich mit einem ziemlich starken Ast des N. medianus verbindet zum N. cut. brachii externus.

Diese Weise von Anastomosirung zwischen N. medianus und N. musculo-cutaneus beim Cercopithecus, weicht in so weit ab von jener welche von Höfer bei diesem Tiere beschrieben worden ist, dass in meinem Falle der M. brachialis internus auch von Medianusfasern innervirt ist.

In Folge des abgeänderten Verlaufes der Art. axillaris entsteht der N. medianus in sehr einfacher Weise. Kurz nach dem Heraustreten aus der Wirbelsäule verbinden sich der 8^{e}, 9^{e} und 10^{e} Spinalnerv mit einander, nehmen den restirenden Teil des 7^{en} in sich auf, und formen einen kräftigen Stamm, welcher in der Achselhöhle in N. medianus und N. ulnaris sich spaltet. Der erstgenannte Nerv, der aus Fasern des 7^{en}, 8^{en} und 9^{en} Spinalnerven aufgebaut war, zieht im Sulcus bicipitalis abwärts, kreuzt die Art. brachialis oberflächlich, und geht beide schon erwähnten Anastomosen mit dem N. musculo-cutaneus an. Der N. ulnaris besteht aus Fasern des 8^{en}, 9^{en} und 10^{en} Spinalnerven. Letztere entstammen jener Plexuswurzel des 10^{en} Spinalnerven, welche sich mit einer des 9^{en} zu einem kurzen Stämmchen verbindet, das nachdem es den N. cut. brachii internus mayor abgegeben hat, den kräftigen Stamm, aus welchem der N. medianus und N. ulnaris hervorgehen, bilden hilft. Ein zweiter Ast des 10^{en} Spinalnerven durchsetzt die Brustwand, verbindet sich unter dem M. pectoralis mit einem Ast des R. lateralis vom 11^{en} Spinalnerven, zum N. intercosto-humeralis.

Es sei hier hervorgehoben, dass auch bei diesem Thiere, wo die Art. axillaris zwischen dem 6^{en} und 7^{en} Segmentalnerven den ventralen Teil des Plexus durchsetzt, der N. medianus keine Fasern aus dem 6^{en} Spinalnerven bezieht. Man erinnere sich dass bei Colobus das Nämliche der Fall war. Nachdem noch vermeldet worden ist dass der N. radialis aus dem 6^{en} bis 9^{en} Spinalnerven Elemente in sich fasst, sei schliesslich kürzlich auf eine Erscheinung hingewiesen, welche zwar bei dem Plexus der anderen Affenarten gleichfalls zu konstatiren war, jedoch bei Cercopithecus albigularis scharfer an's Licht tritt. Es fällt nämlich unmittelbar die sehr schwache Entwicklung des 5^{en} Cervicalnervenstammes auf.

Der Vorangehende, vierte, und der Nachfolgende, sechste, sind beide ungemein viel kräftiger entwickelt. Diese Zartheit des fünften Cervicalnervenstammes beruht auf der Armuth, vielleicht dem gänzlichen Fehlen von sensibelen Elementen. Beim Menschen wie bei den Anthropoïden, gehen sensibele Elemente dieses Spinalnerven über im N. radialis, N. axillaris und N. musculo-cutaneus. Beim Cercopithecus jedoch bekommt der N. radialis keine Wurzel aus dem 5^en^ Spinalnerven, es besteht desshalb nur die Möglichkeit dass sensibele Elemente dieses Nerven sich dem Axillaris und dem N. musculo-cutaneus angeschlossen haben. Bezüglich des letzteren Nerven weise ich nun darauf hin dass dessen Hautast, der N. cut. brachii externus, hauptsächlich vom N. medianus stammt, und, da dieser Nerv seine meist proximale Wurzel aus dem 7^en^ Spinalnerven bekommt, können längs diesem Wege keine Fasern des 5^en^ Spinalnerven zur Haut gelangt sein. Man darf auf gutem Grunde behaupten dass die Medianusfasern zum N. cut. brachii externus aus dem 7^en^ Spinalnerven stammen. Also bleibt noch die Möglichkeit übrig dass sensibele Fasern des 5^en^ Spinalnerven sich vorgefunden haben im dem feinen Endzweig des N. musculo-cutaneus der sich mit dem Ast des N. medianus verbindet. Diese Möglichkeit ist nicht zu leugnen, jedoch die Elemente dieses Endzweiges konnten auch vom 7^en^ oder 6^en^ Spinalnerven herkommlich gewesen sein, und da plurispinale Hautäste immer aus Fasern von auffolgenden Spinalnerven zusammengesetzt sind, und wir schon gezeigt haben dass die Hauptmasse der Fasern des N. cut. brach. ext. aus dem 7^en^ Spinalnerven stammt, kommt es mir wahrscheinlicher vor dass der sensibele Endzweig des N. musculo-cutaneus aus Fasern des 6^en^ Spinalnerven aufgebaut war. Und als vermutlich einziger Weg, längs welchem sensibele Fasern des 5^en^ Spinalnerven zur Haut gelangen konnten, bleibt nur der N. axillaris übrig. Wie dieses auch in Einzelheiten gewesen sein möchte, als sicher gestellt dürfen wir behaupten dass das sensibele Bezirk des 5^en^ Spinalnerven eine sehr geringe Ausdehnung besessen haben muss.

Cynocephalus.

Einzelne kurzgefassten Notizen über den Plexus brachialis des Genus Cynocephalus, finden sich in der Arbeit von Champneys auf welche auch beim Chimpanse mehrfach Bezug genommen ist. Ich wählte mir für diese Untersuchung einen Cynocephalus mormon während einzelne Besonderheiten in der Zusammensetzung des Plexus bei diesem Tiere mir veranlassten als Kontroleobject einen Cynocephalus babuin zu untersuchen.

Der Plexus hypoglosso-cervicalis des Cynocephalus mormon empfängt spinale Wurzeln aus den vier ersten Spinalnerven und zwar folgender Weise: der 1e Spinalnerv sendet einen Ast aufwärts der sich am Hypoglossusstamme anlegt, und einen zweiten abwärts welcher sich mit der Wurzel aus dem zweiten Spinalnerven vereinigt zu einer Faserung welche unterwegs sich mit der Wurzel aus dem 3en Cervicalnerven verbindet zum sogenannten N. descendens cervicalis. Dieser vereinigt sich mit dem R. descendens hypoglossi. Gänzlich getrennt von den erwähnten spinalen Wurzeln verläuft jene des 4en Cervicalnerven welche sich in einem tieferen Niveau mit dem gemeinschaftlichen Ramus descendens vereint. Beim Cyn. babuin fehlt eine Wurzel aus C IV.

Der Plexus accessorio-cervicalis bekommt beim Cyn. mormon seine spinalen Wurzel nur aus dem 2en, 3en und 4en Cervicalnerven, wobei zu bemerken ist dass der M. sterno-cleido-mastoïdeus innervirt wird von einem Ast des N. accessorius, der sich vorher verbunden hat mit einem Nerven, der aus Fasern des 2en und 3en Cervicalnerven zusammengesezt war. Mit dem Accessoriusstamme selber verbinden sich weiter keine Elemente des 2en Cervicalnerven, wohl giebt es noch eine besondere Wurzel aus dem 3en Cervicalnerven welche sich mit dem Accessorius vereinigt, sodass der M. trapezius vom 3en und 4en Cervicalnerven innervirt war. Bezüglich des M. levator cinguli waren die Accessoriuswurzel in üblicher Weise gelagert, die aus dem zweiten und dritten Cervicalnerven, verlaufen über den genannten Muskel, die des 4en zieht unter denselben hinweg. Beim Cyn. babuin teilt sich die Wurzel aus dem 4en Cervicalnerven in zwei Äste, einer durchbohrt den M. levator cinguli, der zweite geht unter den Muskel zum Accessorius. Auch die Innervation des Levator cinguli war bei Cynocephalus wie ich dieselbe fast immer fand, der Muskel bezog nämlich seine Nerven aus dem 3en und 4en Cervicalnerven, jener des 4en war der Wurzel zum Accessorius angeschlossen. Eine Innervation aus dem 4en Cervicalnerven (weiter cranialwärts habe ich nicht untersucht) war auch bei Cyn. babuin zu konstatiren.

Die Hautnerven stammen vom 2en bis 5en Cervicalnerven. Die Mitbeteiligung des 5en Spinalnerven an der Zusammensetzung dieser Nerven welche ich auch bei Cyn. babuin fand, bildet offenbar ein Charakteristicum für Cynocephalus. Zwar konnte sie auch bei Colobus konstatirt werden, sonst aber nur bei einem einzigen Prosimier. Diese Erscheinung weist schon hin auf dem distalen Typus der spinalen Herkunft des Plexus brachialis bei Cynocephalus.

Der N. phrenicus bildet sich bei Cyn. mormon erst in der Brusthöhle und zwar aus eine Schlinge welche eigentümlicherweise

die Vena subclavia umfasst. Bei Cyn. babuin geht der Nerv ebenfalls aus einer Schlinge hervor, entsteht jedoch schon höher am Halse, während hier die Art. transversa scapulae durch die Schlinge verläuft. Dass auch beim Menschen bisweilen die Phrenicusschlinge die Vena subclavia umfasst, folgt aus der diesbezüglichen Angabe von Luschka [1]).

Das Bein der Phrenicusschlinge das bei Cynocephalus mormon über die Vena subclavia verläuft, kam aus dem 5en Cervicalnerven, und giebt einen Nerven für den M. subclavius im Niveau der oberen Brustaperture ab, das zweite Bein besteht aus Fasern des 5en und 6en Spinalnerven. Beim Cynocephalus babuin bezieht der Phrenicus seine Fasern aus dem 4en und 5en Spinalnerven. Auch bei diesem Objecte besteht ein anatomischer Zusammenhang zwischen dem unteren Bein der Phrenicusschlinge und dem N. subclavius, sei es in anderer Weise als beim Cyn. mormon. (Verg. Fig. 14 u. 15).

Der Levator scapulae bekommt seine Nerven aus dem 4en und 5en Spinalnerven, während aus dem 6en Cervicalnerven ein Ast entsteht welcher sich am unteren Teil dieses Muskels und am oberen Teil des M. serratus anticus verzweigt. Letztgenannter Muskel empfängt überdies noch Nervenfasern aus dem 6en, 7en und 8en Spinalnerven, längs dem N. thoracicus longus, welcher sich mit eben so vielen Wurzeln aus dem genannten Spinalnerven bildet. Der M. rhomboïdes wird von zwei Nerven innervirt welche vom 5en und 6en Spinalnerven abgegeben werden und beide den M. levator scapulae durchbohren.

Die Nervi thoracici anteriores sind in grosser Anzahl anwesend, und lassen auch hier, wie bei allen untersuchten Affen eine Einteilung zu in eine obere und untere Gruppe. Es giebt ein Paar Besonderkeiten welche nicht unerwähnt bleiben dürfen. Die obere Gruppe der Ni. thoracici anteriores entsteht bei C. mormon als ein einfacher dicker Stamm, der sich vom Plexus ablöst gerade an der Stelle wo die Wurzel des 8en Spinalnerven sich mit den höher entspringenden verbindet. Dieser Stamm führt Fasern des 6en, 7en und 8en Spinalnerven und verästelt sich am Pectoralis maior und minor.

Daneben verläuft noch ein feiner Faden lateralwärts um die, dem Pectoralis maior direkt anliegende Partie des M. deltoïdes zu innerviren. Beim Cynocephalus babuin macht der übereinstimmende Nerv sich vom Plexus frei an der Verbindungsstelle zwischen dem 7en und 6en Spinalnerven und besteht aus Fasern des 5en, 6en

[1]) H Luschka. Der Nervus phrenicus des Menschen. Tübingen 1853, S. 18.

und 7^{en} Spinalnerven, innervirt jedoch den M. pectoralis minor nicht. Auch bei diesem Objecte geht ein Ast aus dem N. thoracicus anterior zum M. deltoïdes. Es scheint sonach dieser Ast bei den Gynocephaliden eine nicht seltene Erscheinung zu sein. Man wolle sich erinnern dass auch beim Chimpanse ein Ast des N. thoracicus anterior zum M. deltoïdes zog.

Die zweite Gruppe der Ni. thoracici anteriores geht bei C. mormon aus der Pectoralisschlinge hervor. Das eparterielle Bein dieser Schlinge entsteht aus dem sogenannten lateralen Strange des Plexus brachialis, und besteht aus Fasern des 8^{en} Spinalnerven. Ehe es sich mit dem hyparteriellen Bein verbindet, spaltet es einen Ast ab, welcher den Pectoralis minor innervirt, diesen Muskel durchsetzt, und im Pectoralis mayor endet. Das hyparterielle Bein entsteht aus dem sogenannten medialen Strange, und ist aus Fasern des 9^{en} und 10^{en} Spinalnerven gebildet. Der aus dieser Schlinge entstandene Nerv verzweigt sich am Pectoralis minor, am unteren Teil des Pectoralis mayor (welcher hier nicht wie bei vielen Arten, einen selbstständig gewordenen Muskel darstellt) und am M. stelo-cutaneus. Bei Cynocephalus babuin fehlt der Ast aus dem eparteriellen Bein, dagegen entsteht zwischen der Abgangsstelle dieses Beines, und der des oberen N. thoracicus anterior, ein kräftiger, aus Fasern des 7^{en} und 8^{en} Spinalnerven zusammengesetzter Nerv, der sich am Pectoralis minor verästelt. Übrigens entsteht die Pectoralisschlinge auch bei dieser Art wie bei C. mormon. Die segmentale Zusammensetzung der Pectoralisschlingen weicht bei den beiden Cynocephaliden ab von den Bildungsweisen welche wir bis jetzt haben kennen gelernt. Denn das obere, eparterielle Bein entstammt dem 8^{en} Spinalnerven, das untere — hyparterielle — dem 9^{en} und 10^{en} Spinalnerven. Die Arteria axillaris verläuft somit zwischen dem 8^{en} und 9^{en} Spinalnerven. Dieses wird nachher bei der Besprechung der Axillarisschlinge Bestätigung finden. Dass die Arteria axillaris den Plexus bei diesen Cynocephali in einem segmental niedrigen Niveau durchbohrt geht hervor aus einer Vergleichung mit den übrigen bis jetzt besprochenen Affen. Meistenfalls ist die Arterie zwischen dem 7^{en} und 8^{en} Spinalnerven gelagert, bei Colobus und an einer Seite des Cercopithecus albigularis verläuft sie zwischen dem 6^{en} und 7^{en} Spinalnerven, bei den beiden Cynocephali zwischen dem 8^{en} und 9^{en}. Ich muss hierzu jedoch bemerken dass bei einem dritten Cynocephalus welchen ich darauf untersucht habe, die Art. axillaris zwischen dem 7^{en} und 8^{en} gelagert war.

Der N. subclavius war bei beiden Cynocephali einfach, beim Cyn. mormon löst er sich ganz von einem der beiden Schenkeln

der Phrenicusschlinge ab, beim Cyn. babuin entsteht er aus einer Schlinge, ein Schenkel derselbe löst sich ebenfalls von einer Phrenicuswurzel ab. Beim erstgenannten Tiere war der Nerv monomer, entstehend aus C. 5, beim letztgenannten dimer, aus Fasern des 5en und 6en Spinalnerven Zusammengesetzt.

Der N. suprascapularis löst sich beim C. mormon vom Plexus ab an der Stelle wo der 7e Spinalnerv sich mit den höheren Wurzeln verbindet und führt Fasern aus den drei oberen Wurzeln des Plexus brachialis. Das Besitz von Elementen aus dem 7en Spinalnerven stellt wohl ein für Affen ziemlich seltener Ausnahmefall dar, denn meistenfalls — wie es auch beim C. babuin konstatirt wurde — entsteht der Nerv nur aus dem 5en und 6en Spinalnerven.

Für den M. subscapularis fand ich in beiden Fällen zwei Aste, der untere dieser beiden führt Fasern des 6en und 7en Spinalnerven, der obere bei C. babuin solche des 5en und 6en, bei C. mormon Elemente des 6en, ob dazu noch solche des 5en Cervicalnerven hinzutraten, blieb ungewiss.

Vom N. axillaris sei nur hervorgehoben dass er beim C. babuin aus Elementen des 5en, 6en und aus einzelnen des 7en aufgebaut war, beim C. mormon aus Fasern des 6en und 7en. In keinem der beiden Fälle war der M teres mayor durch einen Ast dieses Nerven innervirt. Dieser Muskel erhielt seinen Nerven, beim C. mormon unmittelbar aus dem Plexus und zwar aus dessem dorsalen Strange, beim C. babuin, ist der Nerv mit jenem für den Latissimus dorsi verbunden. In beiden Fällen waren Fasern des 7en und 8en Spinalnerven sowohl in dem Nerven für den Teres mayor, als in dem für den Latissimus dorsi nachweisbar.

Der N. musculo-cutaneus spaltet sich in beiden Fällen schon ziemlich hoch vom Plexus brachialis ab, und zwar oberhalb der Axillarisschlinge. Beim C. mormon schickt er bald einen Ast zum M. Coraco-capsularis oder Coraco-brachialis brevis, beim C. babuin war dieser Muskelast dem N. musculo-cutaneus nicht angeschlossen, sondern wurde als selbständiger Plexusast ein wenig unterhalb der Abgangsstelle des genannten Nervenstammes vom Plexus abgegeben. In beiden Objecten entstammte dieser Muskelast dem 7en Spinalnerven. Indem er den Muskel innervirt, perforirt der N. musculo-cutaneus den M. coraco-brachialis beim C. mormon und C. babuin, sendet weiterhin dem M. biceps brachii zwei Äste zu, einen proximalen welcher sich an beiden Köpfen verästelt, einen distalen zum Caput longum, verläuft zwischen Biceps brachii und Brachialis internus abwärts, und tritt im distalen Drittel des Oberarmes bei beiden Tieren mittelst einer chiasmatischen Anastomose mit dem N. medianus in Zusammenhang. Das Verhalten dieser Anastomose war in beiden

Fig. 14.

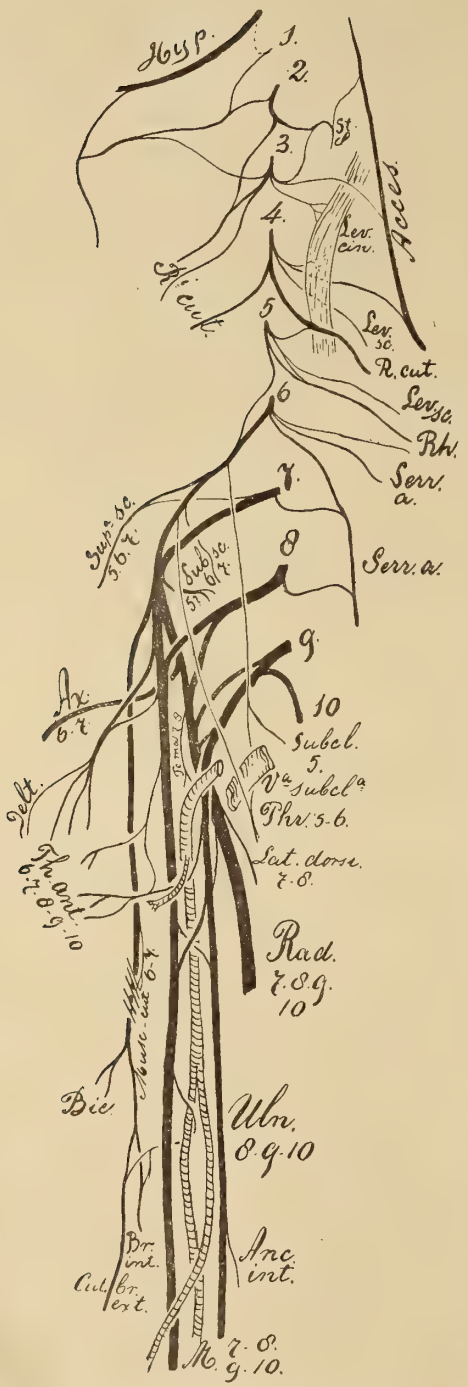

Plexus cervico-brachialis eines Cynocephalus mormon.

Fällen gleichartig. Vom N. medianus geht ein gemischter Ast ab, dessen motorische Elemente sich verbinden mit motorischen Elementen des N. musculocutaneus, um den Nerv für den M. brachialis internus herzustellen. Die sensibelen Elemente des Medianusastes sind oberflächlich gelagert und verbinden sich mit dem Hautzweig des N. musculo-cutaneus. Auf dieser Weise wird sonach der M. brachialis internus von beiden Nervenstämmen aus innervirt, und ist auch der N. cut. brachi externus doppelter Herkunft, entstammt teils dem N. musculo-cutaneus, teils dem N. medianus. Von Höfer ist ebenfalls eine kreuzformige Anastomose beschrieben, welche in jenem Sinne von der oben beschriebenen differirt, dass der Brachialis internus nur vom N. musculocutaneus innervirt war, und dass hier auch sensibele Fasern des N. musculocutaneus mit dem N. medianus sich verbanden.

Wie aus Fig. 14 hervorgeht war beim C. mormon die topographische Beziehung zwischen dem anastomisirenden Ast des N. medianus und den Gefässen im Sulcus bicipitalis komplizirt durch eine Va-

riation des Gefässsystems. Die Arteria brachialis nämlich spaltet sich in der Mitte der Oberarmes in seine zwei Vorderarmäste, die Art. ulnaris und Art. radialis.

Die Arteria radialis liegt anfänglich medial von der Arteria ulnaris, verläuft sodann über derselben radialwärts, kreuzt danach den N. medianus oberflächlich. Die Arteria ulnaris setzt die Verlaufsrichtung der Art. brachialis fort, und kreuzt im unteren Teil des Oberarmes ebenfalls den N. medianus, wobei das Gefäss die tiefere Lage einnimmt. Es lagert mithin der Medianusstamme zwischen den beiden Ästen der Art. brachialis. Die topographische Beziehung nun des anastomosirenden Astes des N. medianus ist mit jener des Nervenstammes identisch. Denn dieser Ast verläuft schlingenförmig um die Art. ulnaris, dringt, gerade an der Stelle wo die Art. brachialis in ihre beiden Äste sich spaltet von oben her zwischen dem beiden Vorderarmarterien ein, biegt sich sodann wieder lateralwärts, verläuft unter der Art. ulnaris und dem Medianusstamme hin, und anastomosirt lateral vom N. medianus mit dem N. musculo-cutaneus und dessen Ast für den M. brachialis internus.

Bezüglich der segmentalen Zusammensetzung des N. musculo-cutaneus sei nur hervorgehoben dass beim Cynocephalus mormon dieser Nerv ein Produkt war des 6^{en} und 7^{en}, beim Cynocephalus babuin des 5^{en}, 6^{en} und 7^{en} Spinalnerven.

Die segmentale Herkunft und die Entstehungsweise des N. medianus war bei beiden Cynocephali identisch. Es traten Fasern des 6^{en}, 7^{en}, 8^{en}, 9^{en} und 10^{en} Spinalnerven in den Stamm dieses Nerven ein und zwar längs einer eparteriellen und einer hyparteriellen Wurzel. Die erstgenannte Wurzel führt Fasern des 7^{en} und 8^{en}, die zweitgenannte solche des 9^{en} und 10^{en} Spinalnerven. Die eparterielle Wurzel ist in beiden Fällen viel kräftiger als die hyparterielle. Das topographische Verhalten des Medianusstammes im Sulcus bicipitalis ist oben schon genügend aus einander gesetzt, es sei nur der Vollständigkeit wegen bemerkt dass bei Höfer der Nerv im Sulcus bicipitalis hinter der Art. brachiales hinwegtritt, also verläuft, wie bezüglich der Art. radialis bei meinem C. mormon. Der N. ulnaris setzt sich ebenfalls aus einer epi- und einer hyparteriellen Wurzel zusammen, erstere aus Fasern des 8^{en} Spinalnerven, letztere aus solchen des 9^{en} und 10^{en} zusammengesetzt. Ehe beide Wurzel sich verbinden wird von der hyparteriellen der sehr kräftige, aus Elementen des 9^{en} und 10^{en} Spinalnerven aufgebaute N. cut. brachii internus mayor abgespaltet. Vom N. ulnaris ist die eparterielle Wurzel sehr schwach, besonders beim Cynocephalus babuin

Noch in der Axillarhöhle schliesst sich am Ulnarisstamme ein Ast des N. radialis an. Dieser Ast ist nur locker mit dem Stamme

verbunden, ein Faseraustausch zwischen demselben und dem Ulnarisfasercomplex findet nicht statt. In der Mitte des Oberarmes löst der Radialisast sich wieder vom Ulnarisstamme ab, und trägt zur Innervation des M. anconaeus internus bei. Dieser „R. collateralis ulnaris nervi radialis" (Krause) war von Höfer auch bei

Fig. 15.

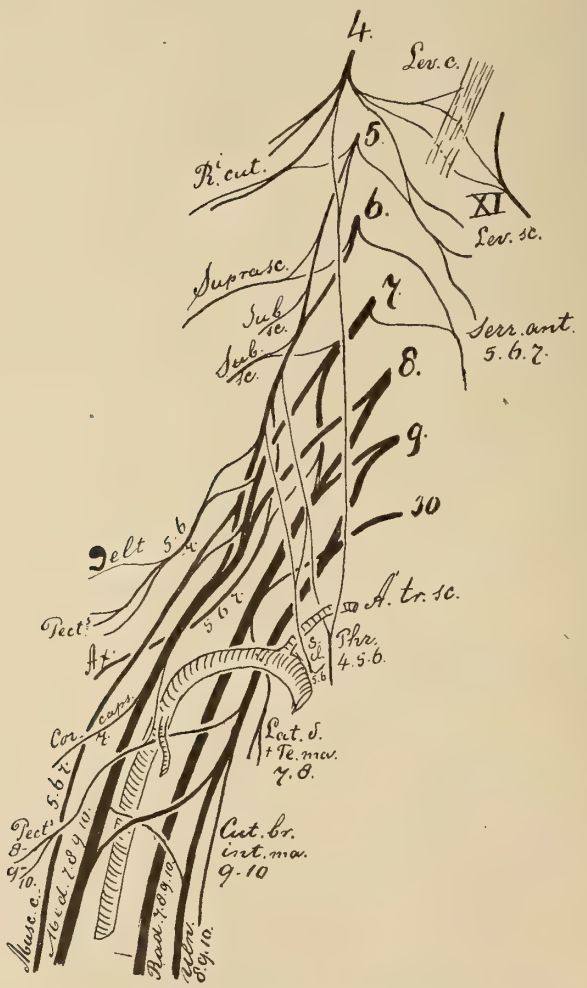

Plexus brachialis eines Cynocephalus babuin.

einem Chimpanse gefunden, und ist von mir noch bei einem Ateles beobachtet worden.

Eine besondere Erwähnung verdient schliesslich noch der Verlauf der Art. axillaris durch den Plexus, und die Zusammenset-

zung der Axillarisschlinge. Schon oben, wo von den Nervi thoracici anteriores die Rede war, ist darauf hingewiesen worden, dass die Art. axillaris in beiden Fällen hinsichtlich der Pectoralisschlinge verläuft zwischen dem 8en und 9en Spinalnerven. Diese intersegmentale Lagerung behält der Nerv bei, auch wenn er zwischen die Hauptstämmen des Plexus sich einschiebt. Denn sämmtliche Fasern des 8en Spinalnerven verlaufen eparteriel, jene des 9en hyparteriel, und indem der N. ulnaris eine Wurzel aus dem eparteriellen Strange, der N. medianus eine aus dem hyparteriellen Strange bekommt, entsteht wieder die doppelte, chiasmatische Axillarisschlinge wie sie auch beim Chimpanse vorkam, mit jener Differenz jedoch, dass bei diesem Tiere die Schlinge um ein Segment höher gerückt war als bei Cynocephalus. Bei dem dritten Kontrôle-Object, wo die Arteria zwischen dem 7en und 8en Spinalnerven gelagert war, besteht nicht eine Doppelkreuzung sondern nur eine einfache Schlinge.

Der N. radialis nimmt Ursprung aus dem 7en, 8en, 9en und 10en Spinalnerven. Es ist gewiss sehr bemerkenswert, dass bei den beiden Cynocephali welche ich untersuchte, weder vom 5en noch vom 6en Spinalnerven Fasern in einen der drei grossen Nervenstämme der oberen Extremität übertraten. Der distale Charakter des Plexus brachialis bei diesem Genus worauf ich schon vorher hinwies, und welcher zugleich auf einer distalwärts verschobenen Bildungsstätte der Extremität deutet, kommt durch dieses Merkmal wohl am Besten zum Ausdruck. Und es darf nicht unerwähnt bleiben, dass mit dieser distalen Verschiebung der Extremität auch das die Extremität speisende Gefäss einer mehr distalen Segmentalbahn entsprungen ist. In dem vergleichenden Abschnitte dieser Untersuchung kommen wir auf diese Erscheinung zurück.

Cebus hypoleucus.

Wir haben bis jetzt bei den beschriebenen Plexus der Altweltsaffen, zwar eine Übereinstimmung in den groberen Formverhältnissen kennen gelernt, in den einzelnen Details fanden wir ein sehr wechselvolles Verhalten. Gleiches gilt von den Gebilden welche in der jetzt folgenden Serie zur Besprechung gelangen: die Plexus der Neuweltaffen. Im Allgemeinen weicht das Gefüge dieser Plexus nicht sehr ab von jenem der Plexus der Altweltsaffen, in Einzelheiten werden wir hier jedoch Merkmalen antreffen welche in gewissem Sinne als typisch gelten dürfen.

Der Plexus Hypoglosso-cervicalis erscheint bei Cebus äusserst einfach, nur ein ziemlich schwacher Ast des zweiten Cervicalnerven verbindet sich mit dem Ramus descendens Hypoglossi. Der 1e Spi-

nalnerv ist auf seiner Verästelung nicht untersucht worden, man darf jedoch mit Grund behaupten, dass dieser, der allgemeinen Regel gemäss, durch einen Ast mit dem Hypoglossusstamme in unmittelbarer Verbindung sich befunden hat.

Die Ausschaltung des 3en Spinalnerven ist in diesem Falle desto merkwürdiger, da dieser Nerv auch nicht an der Zusammensetzung des N. phrenicus beteiligt war, während in den meisten vorher besprochenen Fällen die obere Wurzel des N. phrenicus ohne segmentale Unterbrechung auf der unteren des Plexus hypoglosso-cervicalis folgt, oder beide Wurzeln demselben Spinalnerven entstammen. Merkwürdig ist überdies das Fehlen einer Wurzel aus dem 3en Cervicalnerven deshalb, weil motorische Elemente dieses Nerven in casu nur am M. trapezius, Levator cinguli, und dem occipitalen Teil des M. rhomboïdes abgegeben wurden. Und da diese Muskeln alle zur dorsalen Muskulatur gehören, war sonach bei diesem Tiere kein einziger Muskel aus dem ventralen Teil des 3en Myotomes entstanden.

Für den Plexus Accessorio-cervicalis werden Wurzel von den 2en, 3en und 4en Spinalnerven abgegeben. Die Wurzel aus C. II verbindet sich mit einem Ast des N. accessorius und innervirt den M. sterno-cleido-mastoïdeus, die aus dem 3en Spinalnerven verläuft über, die aus dem 4en Spinalnerven dagegen unter den M. levator cinguli, beide vereinigen sich mit dem Accessoriusstamme, sind also für den M. trapezius bestimmt.

Der M. levator cinguli wird hauptsächlich durch zwei Äste aus C. IV innervirt, mit dem oberen dieser beiden verbindet sich noch ein feiner Ast des 3en Cervicalnerven.

Aus diesem Cervicalnerven geht überdies noch ein Ast hervor, den wir bei den Altweltsaffen nicht konstatirt haben, und welcher die sogenannte Kopfportion des M. rhomboïdes innervirt. Wenn wir in Betracht ziehen dass der eigentliche Rhomboïdes, der durch eine ziemlich breite Lücke von dieser Kopfportion getrennt war, nur aus dem 5en Cervicalnerven innervirt ist, so erhebt sich die Frage ob die Auffassung, dass es sich hier um eine Kopfportion des M. rhomboïdes handelt, richtig sei. Denn ihrer segmentalen Anlage nach entspringen die beiden Portionen aus zwei Centren, welche wenigstens durch die Breite eines ganzen Segmentes (des vierten) von einander getrennt sind.

Die Hautäste der oberen Cervicalnerven entstehen hauptsächlich aus dem 3en und 4en Spinalnerven, nur ein schwacher Ast des zweiten Spinalnerven verbindet sich mit jenem Hautnerven der, seinem Verbreitungsbezirk gemäss, am meisten mit dem N. auricularis magnus der menschlichen Anatomie übereinstimmt. Einer

der Hautnerven, aus dem 4en Spinalnerven stammend, verläuft in einer bei den Catarhinen nicht beobachteten Weise. Es war der Nerv welcher sich in dem Grenzbezirk zwischen Nacken und Rücken verzweigt, und unter dem M. levator cinguli gelagert war.

Der N. phrenicus entsteht als ein kräftiger Stamm aus drei Wurzeln, welche sich vereinen, ohne die, von früheren Objecten bekannte, Phrenicusschlinge zu bilden. Der Stamm legt sich im unteren Teil des Halses neben der Art. thyroïdea inferior, zwischen dieser und der Art. cervicalis ascendens, sodann verläuft er lateral von einem Gefässtruncus, aus dem die genannten Arterien, sowie die Art. mammaria interna entsteht, kreuzt die Art. subclavia und legt sich in der oberen Brustaperture medial von der Art. mammaria.

Der N. subclavius entsteht aus dem 6en Spinalnerven und steht nicht mit dem N. phrenicus in Verbindung. Die Nervi thoracici anteriores waren auch hier in der Mehrzahl anwesend. Ein oberer Ast besteht aus Fasern des 6en und 7en Spinalnerven und zerfällt unter der Clavicula in mehrere Zweige für den M. pectoralis mayor. Neben diesem verbinden zwei Äste sich zur Bildung der sogenannten Pectoralisschlinge. Die obere Wurzel dieser Schlinge löst sich vom Stamme des 7en Spinalnerven ab, verläuft über eine Arterie welche schräg durch das Plexusgefüge zieht. Dieses Gefäss, dessen Homologon bei den Altwelstaffen vermisst soll, und das wie später näher auseinander gesetzt werden soll, in sehr typischer Weise den Plexus durchsetzt, werden wir bei Ateles und Midas wiederfinden. Die untere Wurzel der Pectoralisschlinge entstammt dem 8en und 9en Spinalnerven und schickt ehe sie sich mit der oberen Wurzel verbindet einen Ast zur Pectoralmuskulatur. Es geht aus Obenstehendem hervor dass die Pectoralisschlinge nicht die Art. subclavia umgreift, sondern einen derer Äste. Ein Blick auf Fig. 16 zeigt, wie die Arterie auch in ihrem weiteren Verlauf nicht zwischen Elementen des Plexus brachialis, sondern medial von diesem Gebilde den Sulcus bicipitalis erreicht.

Die Nerven für den M. levator scapulae entstammen dem 4en und 5en Spinalnerven. Der Ast aus dem letztgenannten Spinalnerven, ist nicht auf dem von der Halswirbelsäule Ursprung nehmenden Muskelmasse beschränkt, sondern verzweigt sich auch an der von den oberen Rippen entspringenden Portion des Serratus anticus. Beide Muskeln setzen sich ununterbrochen in einander fort.

Der N. suprascapularis führt Fasern des 5en und 6en Spinalnerven und zeigt bei Cebus ein Merkmal, welches wir bei mehreren Neuwelstaffen wiederfinden werden, das bei Halbaffen regelmässig vor zu

Fig. 16.

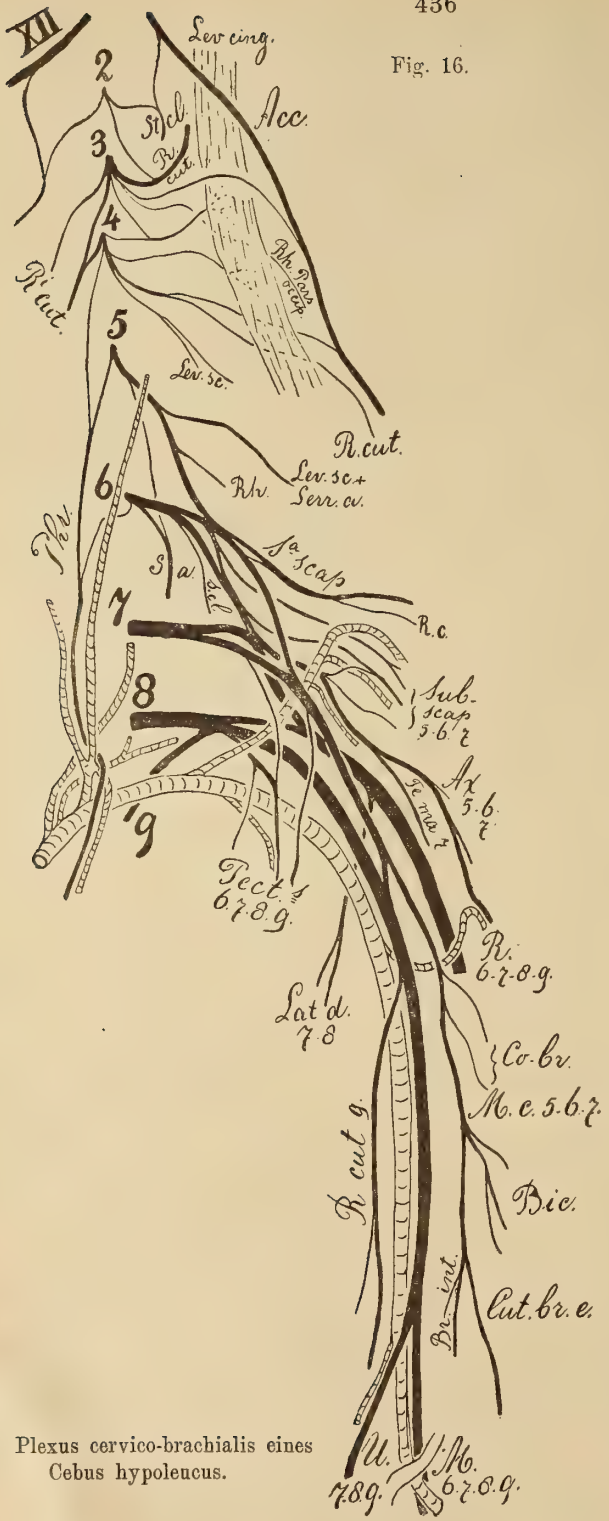

Plexus cervico-brachialis eines Cebus hypoleucus.

kommen scheint, bei Altweltaffen jedoch vermisst wird. Der Nervus suprascapularis ist nämlich nicht rein motorisch, sondern gemischt. Ehe er die Incisura scapulae erreicht, giebt er einen sensibelen Ast ab. Dieser verläuft mit dem motorischen Endast unter den Ligamentum transversum, oder, wie bei Mycetes durch das Foramen in der Fossa supraspinata, giebt sodann lateralwärts, lagert sich zwischen Clavicula nnd Processus coracoides, über dessen oberen Rande er, der Aussenfläcke des Ligamentum coraco-claviculare entlang hinwegverläuft, giebt einen feinen Ast an der Kapsel der Articulatio humeri ab, verläuft wei-

ter, der Ursprungssehne des M. deltoïdes knapp angeschlossen unter diesen Muskel zum Mohrenheim'schen Grübchen. Der Nerv kommt am vorderen Rande des M. deltoïdes zum Vorschein, und verläuft mit der Vena cephalica abwärts, nach links und rechts Zweige absendend in den vorderen oberen Teil des Oberarmes. Auf Grund seiner Verbreitung werde ich diesen Hautast als *Nervus supra-axillaris* unterscheiden. Bei Halbaffen durchbohrt er bisweilen die Ursprungssehne des M. deltoïdes, oder besser tritt zwischen dem acromionalen und dem clavicularen Teil dieses Muskels zum Vorschein. Als Rudiment dieses Nerven darf bei den höheren Affen der Gelenkast welchen der N. suprascapularis zur Articulatio humeri schickt, gelten.

Die Subscapularnerven traten als mehrere gesonderte Äste aus dem Plexus und führten dem M. subscapularis Fasern des 5en, 6en und 7en Spinalnerven zu. Der Nerv für den M. teres mayor, der dem 7en Spinalnerven entstammte, war eine kurze Strecke am Stamme des N. axillaris angeschlossen. Dieser Nerv entsteht aus dem dorsalen Strang, war aus Elementen des 5en, 6en und 7en Spinalnerven gebildet, und endet, nachdem er Teres minor und Deltoïdes innervirt hat, mit einem Hautast der den hinteren Rand des letztgenannten Muskels durchbohrt und sich am lateralen Rande des Oberarmes ziemlich weit abwärts verästelt. Der Nerv für den M. latissimus dorsi wurde auch hier als Ast des Radialis abgespaltet; er gehörte zum 7en und 8en Spinalnerven. Der M. serratus anticus war aus dem 5en und 6en Cervicalnerven innervirt.

Der Plexus brachialis von Cebus trägt einen sehr einfachen Charakter, und erinnert stark in seinem Aeusseren an dem Plexus des Hylobates. Zum Teil beruht dieses auf dem Umstand dass die Art. axillaris den Plexus nicht durchsetzt, und weiter auf der Verschmelzung des N. ulnaris und N. medianus zu einem einzigen Stamme.

Der N. musculo-cutaneus ist zusammengesetzt aus Fasern des 5en, 6en und 7en Spinalnerven, und entsteht als Ast des lateralen Stranges, unmittelbar bevor derselbe mit dem medialen Strange sich verbindet, sodass es fast den Anschein hat, es würde dieser Nerv abgegeben als Ast jenes gemeinschaftlichen Stammes, zu welchem sämmtliche ventrale Elemente des Plexus zusammentraten. Der Nerv zieht abwärts in den Sulcus bicipitalis medialis, durchbohrt den M. coraco-brachialis nicht, sondern verläuft medial von diesem Muskel, denselben mit zwei Ästen innervirend. Höfer fand bei einem Cebus apella, dass der Nerv den erwähnten Muskel durchbohrt. Nach Innervation des coraco-brachialis schiebt der Nerv sich zwischen dem M. biceps und M. brachialis internus ein, sendet bei-

den Muskeln starke Äste zu, und endet als N. cut. brachii externus.

Das nicht sehr starke Bündel, das vom lateralen Strange nicht in den N. musculo-cutaneus sich fortsetzt, verbindet sich mit dem sehr kräftigen Stamme, der aus der Verbindung des 8en und 9en Spinalnerven hervorgeht. Dadurch entsteht ein sehr ansehnlicher Nerv, welcher im Sulcus bicipitalis lateral von der Arteria brachialis distalwärts zieht, um sich im unteren Drittel des Oberarmes in Nervus medianus und ulnaris zu spalten.

Die Verbindung des N. medianus und N. ulnaris zu einem gemeinschaftlichen Stamme im medialen Sulcus bicipitalis haben wir schon einmal angetroffen und zwar bei Hylobates Mülleri, wo als weitere Übereinstimmung zwischen beiden Affen, die Art. axillaris ebenfalls den Plexus nicht durchbohrt. Vergleicht man jedoch Figur 16 und Figur 8 mit einander dann fallen die differenten topographischen Verhältnisse des gemeinsamen Nervenstammes zur Art. brachialis sofort in's Auge. Denn bei Hylobates zieht die Arterie über den Nervenstamme hinweg, während bei Cebus das Gefäss eine tiefere Lage einnimmt. Dieses kommt zum Ausdruck nicht nur dort wo der vom Hauptstamm sich ablösende N. ulnaris über die Art. brachialis medialwärts zieht, sondern auch mehr proximalwärts, wo der vom Hauptstamme abgespaltete N. cut. brachii internus mayor, oberflächlich vom Gefäss gelagert ist. Der von den üblichen Lagerungsverhältnissen abweichende Verlauf der Art. brachialis hat jedoch nur Bezug auf den N. ulnaris, denn ein wenig mehr distalwärts, dort wo sie zugleich mit dem N. medianus das Foramen supracondyloïdeum passirt, kreuzen Gefäss und Nerv einander derart, dass die Arterie oberflächlich gelagert ist.

Eine Verbindung von N. medianus und N. ulnaris zu einem gemeinsamen Stamme würde von Höfer bei Cebus apella nicht gefunden, wiewohl auch hier die Art. axillaris den Plexus nicht durchbohrte. Aus der weiteren Beschreibung dieses Autoren geht hervor dass in seinem Falle der Nervus medianus ventral vom Gefäss abwärts zog, indem der N. ulnaris hinter die Art. brachialis zieht. Die Zusammenfügung der beiden Nerven im Sulcus bicipitalis werden wir weiter nicht mehr zu konstatiren haben, ich möchte daher an dieser Stelle noch hinweisen auf den analogen Befund, der Burmeister[1]) bei Tarsius gemacht hat Auch hier waren Medianus und Ulnaris bis zum Foramen supracondyloïdeum verbunden. Noch einfacher gestalten sich die Verhältnisse bei Galeopithecus,

[1]) Burmeister H. Beiträge zur näheren Kenntniss der Gattung Tarsius, Berlin. 1846.

den ich hier nur der Vollständigkeit wegen citire. Hier sind ja, nach dem Befund Leche's [1]), Medianus, Ulnaris und Radialis zeitlich zu einem einzigen Stamme verbunden, von dem sich der N. radialis im oberen Drittel des Oberarmes löst, während Ulnaris und Medianus sich erst beim Foramen supracondyloïdeum von einander trennen.

Der N. radialis bot weder im Ursprung noch im Verlauf etwas Bemerkenswertes dar. Von den Plexuswurzeln aus deren Vereinigung er entsteht, gehen die kurzen dorsalen Nervenäste des Plexus ab, aus seinem oberen Ende löst sich der Nerv für den Musc. latissimus dorsi ab. Seine Fasern bezieht der Nerv aus dem 6^{en}, 7^{en}, 8^{en} und 9^{en} Spinalnerven.

Ateles belzebuth.

Ein sehr merkwürdiger Zusammenhang besteht bei diesem Tiere zwischen den Nerven die den M. rectus colli, das Diaphragma und den M. subclavius innerviren, denn durch diese motorische Nerven wird ein zwar einfach gebauter, jedoch ununterbrochener Plexus gebildet an dessen Zusammensetzung ausser dem N. hypoglossus die sechs oberen Spinalnerven beteiligt sind.

Aus dem ersten und zweiten Spinalnerven gehen Äste hervor, welche sich verbinden, aufwärts verlaufen und sich dem Stamme des N. hypoglossus anlegen. Unmittelbar fällt es hier also auf dass der 2^{e} Spinalnerv keinen N. cervicalis descendens aus sich hervorgehen lässt. Und wenn wir diese Erscheinung betrachten im Lichte der Entwickelungsgeschichte vom Plexus hypoglosso-cervicalis, wie sie von Fürbringer aufgedeckt und in musterhafter Weise in seiner Arbeit über die Spino-occipitalen Nerven dargestellt worden ist, so wird es deutlich dass es sich hier um eine Erscheinung mit einem progressiven Charakter handelt. Der ziemlich starke R. descendens hypoglossi empfängt eine kräftige Wurzel aus dem 3^{en} Cervicalnerven, und an der tiefsten Stelle der Schlinge tritt noch eine feine Wurzel hinzu, welche vom Anfangsteil des N. phrenicus sich abspaltet. Diese Wurzel besteht aus Fasern des 3^{en} und 4^{en} Cervicalnerven, und die Ablösung derselbe vom Phrenicusstamme war nothwendig um in die wahre segmentale Natur dieses Nerven Einsicht zu erlangen. Der 3^{e} Cervicalnerv schickt nämlich einen feinen Faden abwärts, der sich mit einem Ast des 4^{en} verbindet. Der aus dieser Verbindung hervorgehende Nervenstamm empfängt

---

[1]) Leche W. Ueber die Säugethiergattung Galeopithecus Eine morphologische Untersuchung. Köngl. Svenska Vetenskaps-Akademiens Handlingar. Bnd. 21, n°. 11.

weiter unten eine Wurzel aus dem 5en Spinalnerven, und von dem jetzt trimeren Stamme trennt sich ein Faserbündel das aufwärts zieht,

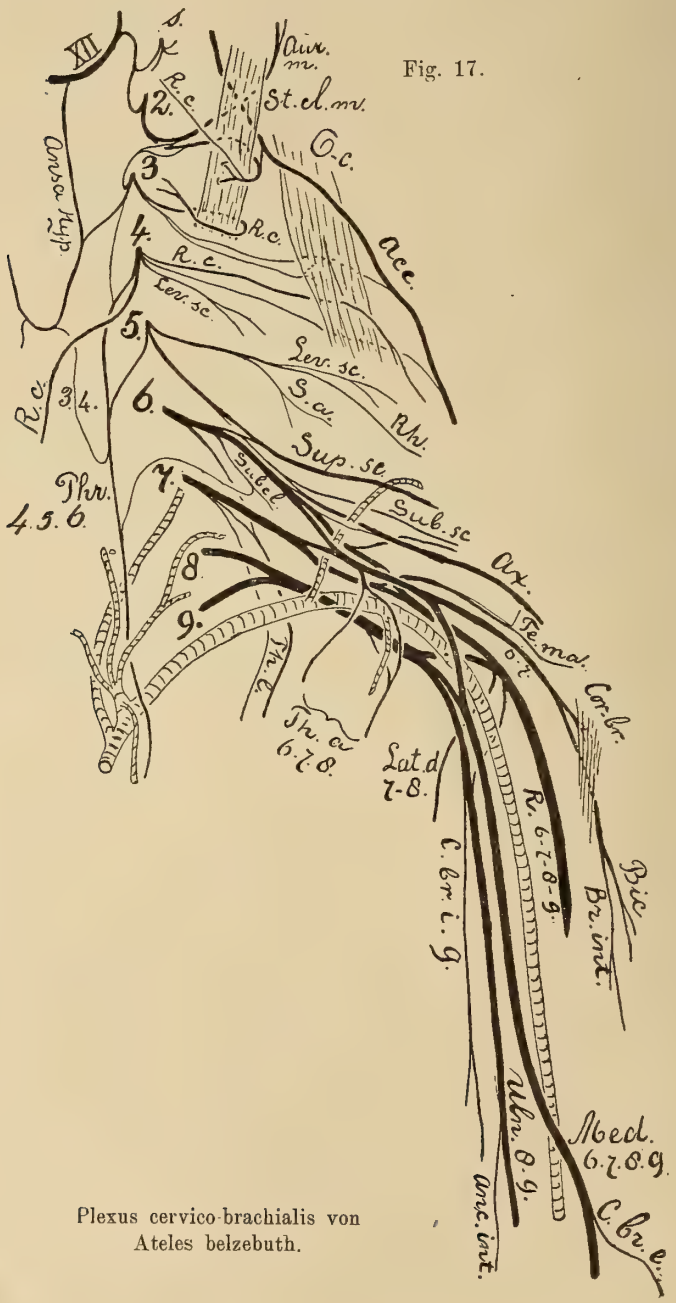

Plexus cervico-brachialis von Ateles belzebuth.

und sich mit der Ansa hypoglossi verbindet. Dieses Faserbündel besteht aus allen Nervenfaden des 3en und einem Teil deren des 4en Spinalnerven. Die Auflösung lehrte mithin, dass die Elemente des 3en Spinalnerven nur streckenweise dem N. phrenicus einverleibt waren, und dass an der Zusammensetzung des Plexus hypoglosso-cervicalis die vier ersten Spinalnerven beteiligt waren. Eine derartige segmentale Herkunft des Plexus hypoglosso-cervicalis bildet gewiss Ausnahme. Wir haben dieselbe bei den Affen nur noch wiedergefunden beim Cynocephalus mormon, daneben auch beim menschlichen Individuum das mir zur Grundlage meiner Untersuchung über die segmentale Differenzirung des menschlichen Körpers diente (Vergl. Morph. Jahrb. Bnd. XXV, S. 505). Nachher werden wir diese Thatsache von vergleichend Anatomischem Standpunkte näher betrachten. Fürbringer erwähnt bei Ateles nur Wurzeln aus den oberen drei Cervicalnerven.

Durch die zeitliche Verbindung von Fasern des 3en Cervicalnerven mit den Phrenicuswurzeln, wird die Verbindung hergestellt zwischen dem Plexus hypoglosso-cervicalis und diesem Nerven. Der ventrale Plexus welcher in dieser Weise zwischen den fünf oberen Spinalnerven, in der Form einer Reihe einfacher Schlingen entsteht, wird schliesslich noch vervollständigt durch eine feine Wurzel aus dem 6en Spinalnerven, die nachdem sie den Nerv für den M. subclavius abgegeben hat, sich in der Mitte des Halses mit dem Phrenicusstamme verbindet. Also bildet sich der Diaphragmanerv scheinbar aus vier sich successive verbindenden Wurzeln, von welchen jedoch die obere dem Phrenicus selber fremd bleibt. Der Nerv verdanket sonach dem 4en, 5en und 6en Spinalnerven seine Entstehung. Im geradem Verlauf zieht der Nerv abwärts, lagert vor der Art. vertebralis, hinter einem Gefässe das grosso modo der Art. profunda cervicis des Menschen gleich zu setzen ist, und zieht vor die Art. subclavia hinweg um sich in der oberen Brustapertur der Art. mammaria interna an zu schmiegen. Eine Phrenicusschlinge, in der Gestalt wie wir dieselbe früher bei mehreren Affenarten angetroffen haben, besteht sonach bei Ateles nicht.

Direkte Verbindungszweige zwischen N. accessorius und Spinalnerven stammen nur aus dem 3en und 4en Spinalnerven. Zwar geht aus dem 2en Spinalnerven ein Zweig ab, der nachdem er einen feinen Verbindungsfaden aus dem 3en Spinalnerven aufgenommen hat, sich mit einem Ast des N. accessorius verbindet, jedoch waren diese Elemente nur für den M. sterno-cleido-mastoïdeus bestimmt. Die Eintrittsstelle des innervirenden Nerven war in diesem Muskel sehr eigenthümlich gelagert. Nachdem doch die Verbindung zwischen dem Accessoriuszweige und dem Spinalast für den M. sterno-cleido-

mastoïdeus zu Stande gekommen war, biegt sich der Nerv ganz in der Weise der Hautäste, um den hinteren Rand des Muskels nach vorwärts, zerfällt auf der äusseren Fläche des Muskels in zwei Äste, nämlich in einen dünneren Ramus cutaneus, und einen kräftigen Muskelast, der in die Aussenfläche des Muskels eindringt. In allen anderen Fällen welche zur Untersuchung gelangten, lag die Innervationsstelle an der Unterseite des Muskels.

Die Hautäste für Gesicht, Hals und Nacken entstammten dem 2^{en}, 3^{en} und 4^{en} Cervicalnerven. Vom letztgenannten Nerven durchbohrt ein Hautast den M. levator cinguli, oder richtiger verläuft zwischen den beiden Portionen worin dieser Muskel sich spaltet, eine Portion inserirt an der Clavicula, die Andere am Acromion. Ein relativ breiter Zwischenraum trennte distal diese beiden Endzipfel. Der Muskel selber war nur vom 3^{en} Spinalnerven innervirt. Die Äste für den M. levator scapulae entstammen dem 4^{en} und 5^{en} Spinalnerven, von dem 4^{en} Spinalnerven lösen die Fasern sich schon bald ab, und formen einen selbständigen Ast, aus dem 5^{en} jedoch waren die Fasern einem Stamme angeschlossen aus dem weiter noch Äste für den Rhomboïdes und Serratus anticus hervorgehen.

Die Nervi thoracici anteriores sind aus dem 6^{en}, 7^{nn} und 8^{en} Spinalnerven herkömmlich und bilden um die Art. axillaris eine Schlinge, derart dass das eparterielle Bein der Schlinge aus Fasern des 6^{en} und 7^{en} Spinalnerven besteht, das hyparterielle Bein aus solchen des 8^{en}, woraus hervorgeht, dass hinsichtlich der Pectoralis-schlinge die Art. subclavia zwischen dem 7^{en} und 8^{en} Spinalnerven gelagert ist.

Die kurzen dorsalen Plexusäste geben zu keiner besonderen Bemerkung Anlass. Es sei von ihnen nur gesagt dass die Aste für den M. subscapularis und der N. suprascapularis aus dem 5^{en} und 6^{en} Spinalnerven enstehen, und letzterer keinen Nervus supra-axillaris abspaltet. Der N. axillaris besteht ebenfalls nur aus Fasern des 5^{en} und 6^{en} Spinalnerven, innervirt den M. teres mayor nicht, der Nerv für diesen Muskel entsteht als selbständiger Zweig aus dem 7^{en} Spinalnerven — und wird zusammengesetzt aus zwei Wurzeln, welche in Dicke sehr differiren, und den Ast der Arteria subclavia, der auch hier schräg durch den Plexus hindurchzieht, umgreifen. Der Serratus anticus wird von dem oben erwähnten Ast aus dem 5^{en} und weiter aus dem 6^{en} und 7^{en} Spinalnerven innervirt, während der Latissimus dorsi, seine Nervenfasern aus dem 7^{en} und 8^{en} Spinalnerven erlangt. Auch bei Ateles geht der Nerv für diesen Muskel als ein Ast des N. radialis ab.

Eine Besonderheit des Plexus brachialis bei dem von mir untersuchten Ateles war, dass von dem 5^en^ Spinalnerven keine Fasern in den Endästen des Plexus übertreten. Weder der N. musculocutaneus noch der Medianus oder Radialis, führten Nervenelemente aus diesem Spinalnerven, und dem zu Folge war die Verästelungsweise dieses Segmentalnerven eine überaus einfache. Er spaltet sich in drei Äste, einer zieht zum N. phrenicus, der zweite ist für die trunco-zonale Muskulatur bestimmt, der dritte endlich, verläuft abwärts und löst sich auf in drei Faserbündel, eines für den N. suprascapularis und für den N. axillaris und eines für den M. subscapularis. Dass der 5^e^ Spinalnerv an der Bildung der Stämmen welche aus dem Plexus brachialis hervorgehen nicht beteiligt ist, werden wir bei Halbaffen mehrmals konstatiren können.

Der N. musculo-cutaneus war somit in seiner Herkunft auf den 6^en^ und 7^en^ Spinalnerven beschränkt, und zeigte die merkwürdige Erscheinung dass er ausschliesslich Muskelnerv war. Nachdem er sich vom lateralen Plexusstrange frei gemacht hat, innervirt er den M. coraco-brachialis, perforirt diesen Muskel, und löst sich bald in zwei Endzweigen auf, welche für den M. biceps und den M. brachialis internus bestimmt sind. In diese Muskeln endet der Nerv. Zwar gab es auch bei diesem Tiere ein N. cutaneus brachii externus, doch dieser entsteht als Ast des N. medianus, der sich im distalen Drittel des Oberarmes von diesem Nerven abspaltet. Es erhebt sich die Frage ob es eine Beziehung giebt zwischen der Ausschaltung des 5^en^ Spinalnerven aus dem Wurzelgebiet der grossen Nervenstämme des Plexus, und dem Fehlen eines Hautastes des N. musculo-cutaneus. Es ist nicht zu leugnen dass das proximale Bezirk des Plexus brachialis einen so zu sagen verkümmerten Charakter trägt, was besonders in's Licht tritt wenn wir darauf hinweisen dass sensibele Fasern des 5^en^ Spinalnerven nur in dem Hautast des Axillaris sich finden, denn der N. cut. brachii externus konnte unmöglich Fasern aus diesem Spinalnerven führen, da der N. medianus, aus dem dieser Hautast hervorgeht, nicht mit dem 5^en^ Spinalnerven in Beziehung steht. Es wäre gewiss erwünscht die ganze segmentale Innervation von Haut und Muskulatur der oberen Extremität von Ateles einmal kennen zu lernen, um eventuell die Frage lösen zu können ob es eine Beziehung giebt zwischen diesen Eigentümlichkeiten in der segmentalen Zusammensetzung und Verästelung des Plexus, und dem Verkümmerungsprozess an der Hand, welches in dem Fehlen des Daumes zum äusserlichen Ausdruck kommt.

Der N. medianus entsteht aus zwei Wurzeln welche die Axilla-

risschlinge bilden. Das eparterielle Bein entsteht aus dem 6en und 7en Spinalnerven, das hyparterielle aus dem 8en und 9en, beide Beine sind ungefähr gleich stark. Was wir vorher für die Pectoralisschlinge konstatiren konnten, wird durch die Axillarisschlinge bestätigt, nämlich dass die Art. axillaris intersegmental verläuft, und zwar zwischen dem 7en und 8en Segmentalnerven. Der N. medianus zieht vor das Gefäss im Sulcus bicipitalis abwärts um im unteren Drittel eine mehr laterale Lagerung ein zu nehmen und den N. cut. brachii externus ab zu spalten.

Der N. ulnaris führt Fasern des 8en und 9en Spinalnerven und trennt sich vom hyparteriellen Bein der Axillarisschlinge. Bald nach seiner Entstehung nimmt der Nerv einen anastomosirenden Ast des N. radialis auf, der dem N. ulnaris angeschlossen bleibt bis im unteren Drittel des Oberarmes, wo er sich von diesem ablenkt, um in den M. anconaeus internus ein zu treten. Auch bei Cynocephalus mormon kam diese Anastomose zwischen Radialis und Ulnaris zur Beobachtung. Der N. cut. brachii internus mayor spaltet sich von Stamme des Ulnaris ab, besteht nur aus Fasern des 9en Spinalnerven.

Schliesslich sei noch hervorgehoben dass der N. radialis aufgebaut war aus Elementen des 6en, 7en, 8en und 9en Spinalnerven.

Mycetes seniculus.

Der Zusammenhang der oberen Spinalnerven war bei diesem Affe ein ziemlich lockerer, die Plexusbildung war nur wenig entwickelt. Der zweite Spinalnerv z. B. war gar nicht in Verbindung mit dem dritten und als höchst interessante Erscheinung muss gewiss hervorgehoben werden, dass der Ast den dieser Spinalnerv zum M. sterno-cleido-mastoïdeus schickt nicht verbunden ist mit Elementen des N. accessorius, woraus die Thatsache resultirt dass dieser Muskel bei meinem Mycetes ausschliesslich ein Produkt war des zweiten Halsmyotoms; der Accessorius innervirt nur, nachdem er eine Wurzel aus dem 3en und 4en Spinalnerven aufgenommen hat, den M. trapezius. Der sehr besondere segmentale Charakter des Kopfnickers in unserem Falle ist ein schönes Belegstück für die Lehre der parhomologen Muskelindividuen, es hat sich doch hier die Anlage dieses Muskels ganz aus dem Gebiete des Accessorius zurückgezogen, und dennoch resultirt aus der Anlage ein Muskel, welcher in nichts gegen die bei anderen Formen zurücksteht. Dieser Befund bei Mycetes findet ein Analogon in demjenigen den Kohlbrugge bei einem Semnopithecus maurus gemacht hat. und in seiner Arbeit: Muskeln und periphere Nerven der Primaten, Seite 50. mitteilt. Bei diesem Tiere

hat die Anomalie jedoch Bezug auf dem Trapezius, der in casu gar keine Fasern aus dem N. accessorius bezog, ausschliesslich von Cervikalästen innervirt wurde.

Der Plexus hypoglosso cervicalis bezieht seine spinalen Wurzel aus dem 1^{en}, 2^{en} und 3^{en} Cervicalnerven. Die Art in welcher die Fasern des ersten Spinalnerven sich an diesem speziellen Plexus beteiligen, weicht ein wenig ab von der üblichen Weise worauf sich dieser Nerv beträgt. Denn meistenfalls geht der für den Plexus hypoglosso-cervicalis bestimmte Zweig eine unmittelbare Verbindung an mit dem N. hypoglossus, und begleitet diesen Stamm streckenweise, um sich sodann teilweise wieder in den Ramus descendens abwärts zu biegen. Bei Mycetes jedoch spaltet sich der bezügliche Ast bald in zwei Äste, der eine verbindet sich direkt mit dem N. hypoglossus, der andere zieht abwärts und verbindet sich mit dem Ast aus dem 2^{en} Spinalnerven, um gemeinschaftlich mit diesem sich schlingenförmig mit dem Ramus descendens hypoglossi zu verbinden. Ein weinig mehr distalwärts verbindet sich sodann mit diesem Ramus descendens der Ast aus dem Nervus Cervicalis III.

Aus dem 2^{en} und 3^{en} Cervicalnerven entstehen Hautäste welche nicht mit einander zusammenhangen. Wohl war dies der Fall zwischen einem Ramus cutaneus des 3^{en} und einem des 4^{en} Cervicalnerven. Diese Schlinge war die einzige welche zwischen dem 3^{en} und 4^{en} Cervicalnerven ausgespannt war. Vom oberen Bein dieser Schlinge trennt sich ein Ast für den M. levator cinguli ab. Der 4^{e} Cervicalnerv zerfällt in eine grosse Anzahl von Zweigen teils sensibeler teils motorischer Natur. Von den motorischen Ästen verläuft einer unter den M. levator cinguli um sich mit dem N. accessorius zu verbinden, ein zweiter Ast zieht zum letztgenannten Muskel, ein dritter zum M. levator scapulae. Letzterer steht mittelst eines feinen Nervenfadens in Verbindung mit einem Ast aus dem 5^{en} Cervicalnerven, der für den Levator scapulae und M. rhomboïdes bestimmt ist.

Wie aus Figur 18 zur Genüge hervorgeht werden die Musc. levator scapulae, rhomboïdes und serratus anticus zusammen innervirt aus dem 4^{en}, 5^{en}, 6^{en} und 7^{en} Spinalnerven, und zwar bilden die für diese Muskeln bestimmten Spinalnervenäste einen ziemlich reichhaltigen Plexus, wie ich einen derartigen bei keinem meiner untersuchten Objecten wiederfand. Aus diesem Plexus wurden die genannten Muskeln derart innervirt dass der M. levator scapulae Elemente des 4^{en} und 5^{en} Spinalnerven erlangt, der M. rhomboïdes und M. serratus anticus je Fasern des 5^{en}, 6^{en} und 7^{en} Cervicalnerven.

Der N. phrenicus ist quadrimerer Natur, und geht hervor aus

einer Phrenicusschlinge. Diese Schlinge umfasst eine Arterie, welche in der Texstfigur 18 nicht eingezeichnet ist. Das obere Bein der Prenicusschlinge entsteht aus zwei ungleich starken Wurzeln vom 4en und 5en Cervicalnerven, das untere Beim ebenfalls aus zwei Wurzeln welche dem 6en und 7en Spinalnerven entstammen. Beide Beine verbinden sich ein wenig oberhalb der Apertura thoracis superior, und ehe der Nerv in die Brusthöhle eintritt, spaltet er den N. subclavius ab. Da dieser Ast ausser Fasern des 6en Spinalnerven, alle dem unteren Bein der Phrenicusschlinge angeschlossenen Elemente des siebenten in sich aufnahm, restiren also für den M. diaphragmaticus nur Fasern des 5en, und 6en Spinalnerven.

Fig. 18.

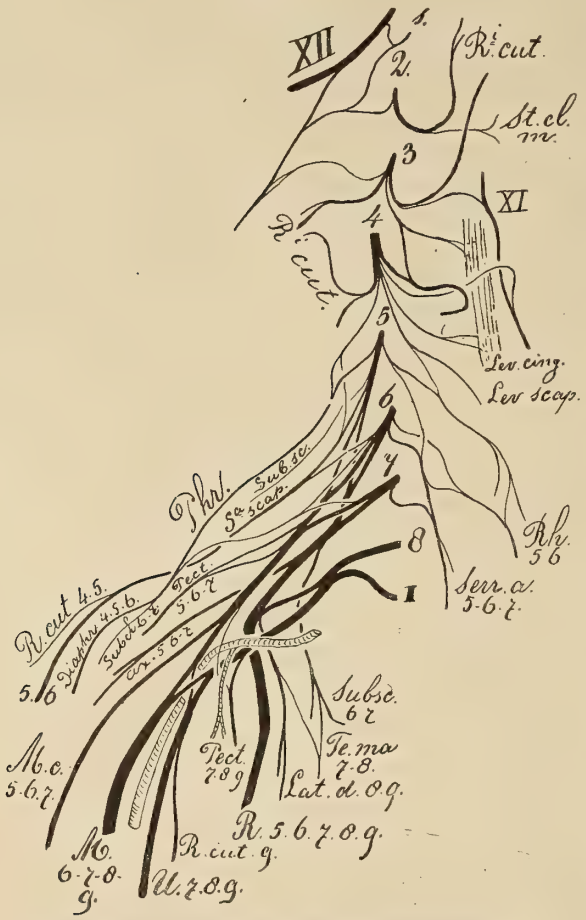

Plexus cervico-brachialis eines Mycetes seniculus.

Die Ni. thoracici anteriores sind wieder zu unterscheiden in oberen und unteren. Die Oberen machen sich vom Plexus brachialis frei an der Stelle wo die Ventralteile des 6en und 7en Spinalnerven zusammenkommen, und führen den Pectoralmuskeln Elemente des 5en, 6en und 7en Spinalnerven zu. Die Unteren entstehen aus der Pectoralisschlinge. Diese Schlinge wird hergestellt durch ein sehr schmächtiges eparterielles Bein, das aus Elementen des 7en Spinalnerven besteht, und durch ein viel kräftiger entwickeltes hyparterielles Bein, das eine segmentale Herkunft vom 8en und 9en Spinalnerven auf-

weist. Laut der segmentalen Zusammensetzung der Pectoralisschlinge ist deshalb bei Mycetes die Art. axillaris zwischen den 7en und 8en Cervicalnerven gelagert.

Von den kurzen dorsalen Nerven fällt hauptsächlich die Herkunft des N. suprascapularis aus dem 4en, 5en und 6en Spinalnerven auf, bleibt doch meistenfalls der 4e Spinalnerv, besonders bei niederen Affen, der Zusammensetzung dieses Nerven fremd. Die Beteiligung dieses Segmentalnerven bei diesem Tiere findet ihre Erklärung in der gemischten Natur, welche auch bei Mycetes der N. suprascapularis besitzt. Denn ausser dem motorischen Ast zum M. supra- und infraspinatus, sendet der Nerv einen starken Ramus supra-axillaris zur Haut. Es ist versucht in Textfigur 19 den ziemlich verwickelten Verlauf dieses Hautastes hinsichtlich des Skelettes anschaulich vor zu stellen. Von der Innenseite her dringt der Nerv in das — was ich nennen möchte — Foramen suprascapulare. Indem jetzt der Muskelast zur Innervirung des M. supra- und infraspinatus abwärts zieht, schlägt der Hautast einen aufwärts und lateralwärts gerichteten Verlauf ein, zieht lateral um das Ligamentum coraco-claviculare, biegt medialwärts ab und legt sich unter die Clavicula, bedeckt vom Ursprung des M. deltoïdes, durchbohrt die Fascie der Mohrenheim'schen Grube, biegt abwärts und verläuft in die Spalte zwischen M. deltoïdes und Pectoralis mayor. Dieser Ramus supra-axillaris führt zur Peripherie alle Fasern des 4en Spinalnerven welche sich am N. suprascapularis angeschlossen hatten, und welche somit sensibeler Natur waren. Für die Innervirung des M. supra- und infraspinatus bleiben somit nur die Fasern des 5en und 6en Spinalnerven übrig.

Fig. 19.

Lagerungsverhältniss des N. supra-axillaris zum Skelette bei Mycetes seniculus.

Der M. subscapularis ist von mehreren Ästen versorgt. Die obere Portion dieses Muskels empfängt einen Nerven, der sich aus dem Stamme des 5en Spinalnerven frei macht, während die mittlere und untere Portion von zwei Ästen innervirt sind, welche eine kurze Strecke mit dem Nerven für den M. teres mayor zu einem Stämm-

chen verbunden waren (Dasselbe ist in Fig. 18 der Deutlichkeit wegen, zu lang gezeichnet, und spaltete sich mehr peripher vom Plexus ab als in der Figur angegeben ist). Der Endzweig dieses Stämmchens war der Ast zum M. teres mayor, der ehe er in den genannten Muskel eintritt ein anastomosirendes Bündel aufnimmt, aus dem Nerven für den Latissimus dorsi. Letzterer zweigte sich vom Plexus ab, an der Stelle wo das Faserbündel für den N. radialis aus dem 8en und 9en Spinalnerven sich mit dem übrigen Teil des dorsalen Stranges verbindet. Die segmentale Herkunft der Nerven für die erwähnten Muskeln war die folgende: der Subscapularis wurde innervirt aus dem 5en, 6en und 7en Spinalnerven, der Teres mayor aus dem 7en und 8en, und der Latissimus dorsi aus dem 8en und 9en. Der Axillaris endlich war aufgebaut aus Fasern des 5en, 6en und 7en Spinalnerven, entsteht als Ast des oberen Teiles vom hinteren Plexusstrange.

Der N. musculo-cutaneus löst sich von der eparteriellen Wurzel des N. medianus ab, durchsetzt den M. coraco-brachialis, unter gleichzeitiger Innervation desselben, sendet sodann Äste zum M. biceps und M. brachialis internus ab, und verbindet sich schliesslich mit einem ziemlich starken Ast des N. medianus im unteren Drittel des Oberarmes. Aus dieserAnastomose geht der N. cut. brachii externus hervor. Wie aus Textfigur 20 ersichtlich verläuft durch die Schlinge welche zwischen dem N. musculocutaneus und dem Ast des N. Medianus ausgespannen ist, ein Zweig der Art. brachialis, der sich in den Bauch des M. biceps einsenkt.

Fig. 20.

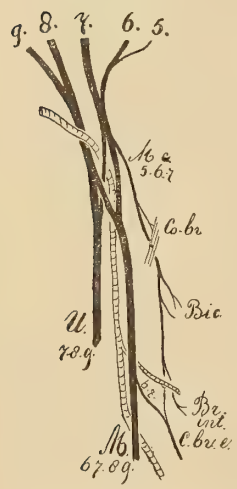

Art. brachialis, N. medianus und N. musculocutaneus, bei Mycetus seniculis.

Der N. medianus entsteht aus der Vereinigung einer epi- und hyparteriellen Wurzel, erstere führt dem Nervenstamme Fasern des 6en und 7en Spinalnerven zu, letztere Fasern des 8en und 9en. Beide Wurzeln waren ungefähr gleich stark. Der N. ulnaris entsteht aus den drei letzten Spinalnerven welche an der Bildung des Plexus brachialis beteiligt sind, das heisst aus dem 7en, 8en und 9en. Das Faserbündel des 7en Spinalnerven muss, da es aus dem eparteriellen Teil des Plexus stammt, nothwendig die Art. axillaris kreuzen, und dem zu Folge entsteht auch bei Mycetes die chiasmatische Form der Axillarisschlinge. Wie bei allen übrigen derartigen Fällen war bei der Kreuzung die epar-

terielle Wurzel des N. ulnaris unter der hyparteriellen des N. medianus gelagert. Ich mache noch einmal aufmerksam auf die Thatsache dass die intersegmentale Lagerung der Art. axillaris hinsichtlich der Axillarisschlinge indentisch ist mit derjenigen bei der Pectoralisschlinge, hier wie dort ist das Gefäss zwischen dem 7en und 8en Spinalnerven gelagert.

Fig. 21.

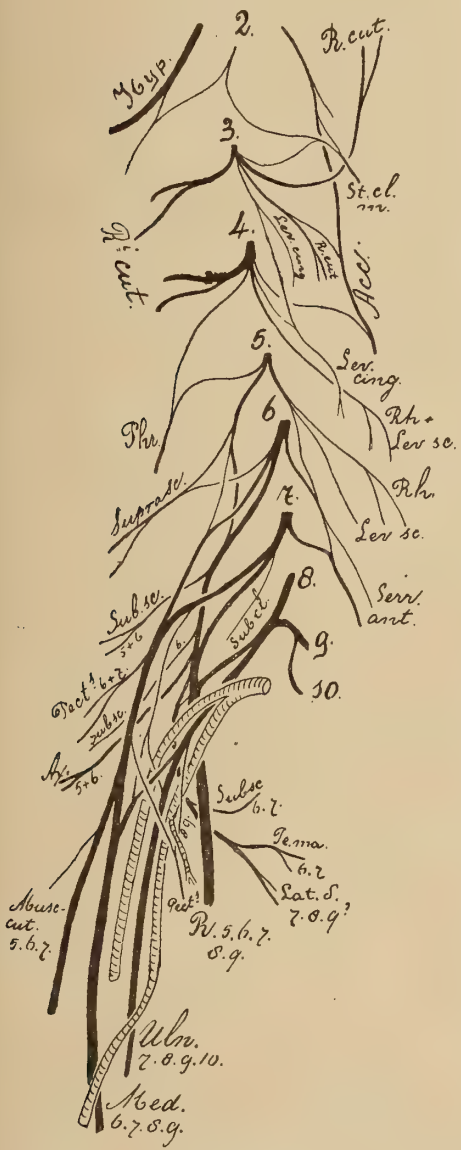

Der Plexus cervico-brachialis von Chrysothrix.

Bezüglich des N. cut. brachii internus mayor sei noch erwähnt das dieser als Ast des N. ulnaris abgegeben wurde und aus Fasern des 9en Spinalnerven bestand, während der N. radialis aus sämmtlichen Plexuswurzeln Elemente in sich schliesst.

Chrysothrix sciurea.

Einfach, wie bei Cebus, erscheint auch bei diesem Affen die Zusammensetzung des Plexus hypoglosso-cervicalis, indem sich mit dem Ramus descendens hypoglossi nur eine einzige Wurzel und zwar des 2en Spinalnerven verbindet. Aus schon früher angeführten Gründen, darf behauptet werden dass vom 1en Spinalnerven Elemente sich unmittelbar mit dem Hypoglossusstamme werden verbunden haben. Vergleicht man die Zusammensetzung des Plexus Hypoglosso-cervicalis bei den vier jetzt besprochenen plathyrhinen Affen, so erweist dieselbe sich äusserst variabel mit Bezug auf den Anteil, den die Spinalnerven an

dessen Bildung nehmen, denn bei Ateles tragen vier, bei Mycetes drei, bei Cebus und Chrysothrix nur zwei Spinalnerven zur Bildung dieses Plexus bei. Weit weniger schwankend ist der Plexus Accessorio-cervicalis. Ein Verhalten, das wir schon vielfach konstatiren konnten, besteht auch hier, nämlich der N. accessorius erlangt zwei sich unmittelbar mit ihm verbindende spinale Wurzel, und zwar aus dem 3^{en} und 4^{en} Spinalnerven, die somit zur Innervirung des M. trapezius beitragen.

Einen weniger vorkommenden Zustand weist jedoch hier der M. sterno-cleido-mastoïdeus auf, indem dieser zwei Nerven empfängt, einen oberen, der ein reiner Accessoriusast ist, und einen unteren, gemischter Natur, zusammengesetzt aus Elementen des Accessorius und des 2^{en} und 3^{en} Cervicalnerven.

Dem dritten Cervicalnerven entstammen weiter noch verschiedene Hautäste, von welchen einer — das Analogon des menschlichen N. auricularis magnus — ein Verstärkungsbündel empfängt aus dem 2^{en} Cervicalnerven. Dieser Hautast durchbohrt den M. sterno-cleido-mastoïdeus, eine Thatsache, die wahrscheinlich auf die Mitbeteilung des 3^{en} Myotomes an der Bildung des Muskels zurückgeführt werden darf. Auch für den M. levator cinguli giebt der 3^{e} Spinalnerv zwei Äste ab, von denen einer direkt in den Muskel eintritt, während der zweite erst nach Aufnahme eines Faserbündels aus dem 4^{en} Cervicalnerven den Muskel erreicht. Ausser dieser Äste für den M. levator cinguli und der früher erwähnten Wurzel für den N. accessorius, und zwei ziemlich starker Hautäste gehen aus dem 4^{en} Spinalnerven noch eine Wurzel des Phrenicus hervor, und ein Muskelast, der den M. levator scapulae und die Occipital-Portion des M. rhomboïdes innervirt. Der N. phrenicus entsteht als dimerer Nerv, ganz einfach aus eine Ansa welche zwischen dem 4^{en} und 5^{en} Spinalnerven ausgespannt war. Eine Phrenicusschlinge in dem Sinne wie dieselbe bei anderen Affen beschrieben worden ist fehlt sonach bei Chrysothrix.

Der Plexus brachialis entsteht aus dem 5^{en} bis 10^{en} Spinalnerven. Die Wurzel aus dem zweiten thoracalen Spinalnerven war allerdings zart, führt nur dem N. ulnaris Fasern zu.

Der N. suprascapularis entsteht aus dem 5^{en} und 6^{en} Spinalnerven, zieht zum Scapularrande, und spaltet sich hier in die zwei, für die niederen Affen offenbar typische Äste, der Hautast und der Muskelast. Der Hautast, schon früher angeführt als N. supraaxillaris, verläuft wie beim Mycetes und Cebus, tritt am vorderen Rande des Deltoïdes zum Vorschein, und verästelt sich in der Haut des Oberarmes, wie in Textfigur 22 angegeben. Die Fasern dieses Hautnerven stammen aus dem 5^{en} und

6en Spinalnerven herkömmlich. Ich möchte hier die Aufmerksamkeit lenken auf die Lagerung im Plexus der Wurzel die der N. suprascapularis aus dem 6en Spinalnerven bezieht. In jenen nicht seltenen Fällen, wenn der 5e Cervicalnerv eine Wurzel an dem sogenannten vorderen lateralen Strange, und eine am hinteren Strange des Plexus abgiebt, wie es z. B. bei Chrysothrix vorkam, liegt immer die Fasermasse welche vom 6en Spinalnerven zum N. suprascapularis zieht, zwischen den Wurzeln welche der ventrale und der dorsale Strang aus dem 5en Spinalnerven bekommen, mit anderen Worten die erwähnte Fasermasse liegt dorsal von den Elementen des ventralen Plexusabschnittes und ventral von jenen der dorsalen Plexusschicht, nimmt somit eine Mittellage ein. Dieses Verhalten ist konstant wie aus den verschiedenen Figuren hervorgeht.

Fig. 22.

Der N. supraaxillaris bei Chrysothrix sciurea.

Von den übrigen kurzen dorsalen Nerven, seien zunächst jene erwähnt, welche für den M. levator scapulae, M. rhomboïdes und M. serratus anticus bestimmt sind. Wie bei Mycetes bilden auch bei Chrysothrix diese Nerven einen Plexus, dessen Wurzeln aus dem 5en, 6en und 7en Spinalnerven stammen. Zum M. rhomboïdes sowie zum M. levator scapulae gelangen Fasern des 5en Spinalnerven, sodass beide Muskeln, indem sie auch vom 4en Spinalnerven aus innervirt sind, sich als dimere Gebilde erweisen; zum M. serratus anticus zogen Fasern des 5en, 6en und 7en Spinalnerven.

Der Axillaris war ein kraftiger Nerv in welchen Elemente des 5en und 6en Spinalnerven übertraten, er löste sich vom dorsalen Strange ab, ehe die Verbindung mit dem 7en Spinalnerven zu Stande gekommen war. Wie immer ist auch hier der Nerv gemischter Natur, der Verlauf des sensibelen Astes zeigt eine Abweichung welche ich auch bei einem Halbaffen — Microcebus — habe konstatiren können. Es lösen sich nämlich der Ast für den M. deltoïdes und der Hautast schon frühzeitig von einander ab, und während der Hautast in der gewöhnlichen Weise unter den M. teres minor verläuft, lagert sich der Muskelast für den M. deltoïdes zwischen dem genannten Muskel und dem M. infraspinatus. An dem N. axillaris waren keine Elementen für den M. subscapularis oder Teres mayor angeschlossen. Erstgenannter Muskel bekommt in seiner oberen

Partie einen Plexuszweig, der selbständig aus dem dorsalen Strange entsteht, während die untere Portion innervirt wird von einem Nerven, der streckenweise einem starken Nervenstamme angeschlossen ist, die ausser den N. subscapularis, noch den M. teres mayor und den Latissimus dorsi innervirt. Dieses Stämmchen ist zusammengesetzt aus Fasern des 6^{en}, 7^{en}, 8^{en} und vielleicht des 9^{en} Spinalnerven, und verzweigt sich derart, dass der M. subscapularis Elementen des 6^{en} und 7^{en} Spinalnerven empfangt neben jenen aus dem 5^{en} und 6^{en}, welche er schon durch den erwähnten mehr proximalen Plexusast bekommt, während der M. teres mayor ebenfalls aus dem 6^{en} und 7^{en}, der Latissimus dorsi aus dem 7^{en} und 8^{en} Spinalnerven innervirt werden.

Von den ventralen kurzen Nerven entsteht der N. subclavius als selbständiger Ast des 7^{en} Spinalnerven, und zieht ohne mit anderen Nerven in Verbindung zu treten zum genannten Muskel Die Nn. thoracici anteriores entstehen teils als Zweig aus der eparteriellen Wurzel des N. medianus, teils gehen sie aus der Pectoralisschinge hervor. Das obere Bein dieser Schlinge entsteht ebenfalls aus der eparteriellen Wurzel des N. medianus, und besteht aus Fasern des 7^{en} Spinalnerven, während das untere Bein sich vom Strange, der durch die 8^{en}, 9^{en} und 10^{en} Spinalnerven gebildet war, frei macht. Der letzterwähnte Spinalnerv nimmt jedoch an der Zusammensetzung dieser Pectoralisschlinge nicht Teil. Die Pectoralmuskelgruppe ist also von 6^{en} bis 9^{en} Spinalnerven innervirt.

Der aus dem 5^{en}, 6^{en} und 7^{en} Cervicalnerven herkömmliche N. musculo-cutaneus bot nichts Abweichendes dar. Er löst sich von der eparteriellen Medianuswurzel, innervirt den M. coraco-capsularis, sodann den Coraco-brachialis den er durchsetzt und zerfällt zwischen Biceps und Brachialis internus in seine Endzweigen. Eine Anastomosirung mit dem N. medianus findet nicht statt.

Der N. medianus entsteht durch das Zusammentreten einer epi- und einer hyparteriellen Wurzel. Strictiori sensu ist die Anwendung dieser Adjectiva, in diesem Falle nicht ganz einwandsfrei, weil doch das vornehmste Armgefäss medial vom Plexus verlaufen bleibt, denselben nicht durchsetzt. Jedoch, im oberen Teil der Axillarhöhle spaltet sich von dieser Hauptarterie der Extremität ein Nebengefäss ab, das den Plexus durchläuft, und zwar als wäre es das Hauptgefäss. Und in Bezug auf dieses Gefäss, welches stellvertretend für die Art. axillaris eintritt, darf man auch hier von einer epi- und hyparteriellen Wurzel sprechen. Es ist auch dieses Nebengefäss, das von der Pectoralisschlinge umschlungen wird. Das Gefüge des Plexus wurde komplizirt durch ein Faserbündel, das

sich hoch oben, vom ventralen Ast des 7en Spinalnerven abspaltet, noch ehe dieser sich mit den Fasern des 5en und 6en Spinalnerven vereint hat. Dieses Bündel kreuzt das den Plexus durchsetzende Gefäss, verläuft dabei unter die hyparterielle Wurzel des Medianus, schickt dieser Wurzel einen Teil seiner Fasern zu, und verbindet sich mit dem N. ulnaris. Es giebt hier somit eine eparterielle Wurzel des N. ulnaris, welche das Besondere zeigt dass sie sich schon früh vom Spinalnerven abspaltet, und über eine lange Strecke mit Fasern des N. medianus verbunden war. Durch diese eparterielle Wurzel empfangt der N. ulnaris Elemente des 7en Spinalnerven, neben solche des 8en, 9en und 10en, welche ihm seiner hyparteriellen Wurzel entlang zuströmen.

Indem der N. medianus und N. ulnaris je aus zwei Wurzeln entstehen, eine oberhalb und eine unterhalb des perforirenden Gefässes verlaufend, trifft man hier wieder einen Plexus mit einer chiasmatischen Axillarisschlinge. Als Merkwürdigkeit darf dabei hervorgehoben werden dass diese Schlinge sich nicht um das Hauptgefäss des Oberarmes entwickelt hat, sondern um ein Neben- oder Parallelgefäss. Dass wir in diesem Parallelgefäss die verkümmerte normale Art. axillaris und brachialis zu erblicken haben, folgt aus seinem weiteren Betragen. Denn, nachdem diese zarte Arterie den Plexus durchbohrt hat, lagert sie sich im Sulcus bicipitalis hinter dem N. medianus und N. ulnaris, welche bis zum Foramen supra-condyloïdeum dicht neben einander verlaufen. Etwas oberhalb des genannten Foramen dringt die Arterie von hinten her zwischen beiden Nervenstämmen, um mit dem N. medianus das Foramen zu passiren. Das Hauptgefäss verläuft zunächst medial von den Nervenstämmen, um etwa in der Mitte des Oberarmes sich anfänglich vor, später lateral von denselben zu lagern. Während es weiter abwärts verläuft tritt es in keine topographischen Beziehung zum Foramen supracondyloïdeum. Der Verlauf des Parallelgefässes durch den Plexus, welchen es intersegmental zwischen dem 7en und 8en Spinalnerven durchsetzt, und weiter der Verlauf durch das Foramen supracondyloïdeum, treten dafür ein dass die schwächere Arterie das Homologon war der Hauptarterie der Extremität bei anderen Arten.

Der N. radialis bietet wieder nichts Besonders dar, nur die Theilnahme des 5en bis 9en Spinalnerven an der Zusammensetzung dieses Nerven, wodurch dessen Wurzelzahl sich auf fünf erhebt, bildet einen für die niederen Affen weniger gewöhnlichen Zustand.

Nyctipithecus azarae.

Von diesem Affen gelangte der Plexus nur vom 4en Spinalnerven abwärts zur Untersuchung.

Der 4e Cervicalnerv zerfällt in eine grosse Anzahl motorische und sensibele Äste. Von den motorischen Ästen sei hier eine Wurzel für den N. accessorius, ein Ast für den M. levator cinguli, für den M. levator scapulae und für den Rhomboïdes erwähnt. Die Wurzel den N. accessorius war eine Strecke verbunden mit einem Hautast der unter dem M. levator cinguli verläuft. Nach vorn geht ausser zwei Hautästen eine Wurzel des N. phrenicus ab. Dieser Nerv entsteht mit drei Wurzeln aus dem 4en, 5en und 6en Spinalnerven, von der Wurzel aus dem 6en Spinalnerven löst sich der N. subclavius ab. Eine Phrenicusschlinge wurde nicht gebildet, die Wurzeln vereinigen sich fast unmittelbar nachdem sie sich von den Plexuswurzeln abgetrennt haben.

Fig. 23.

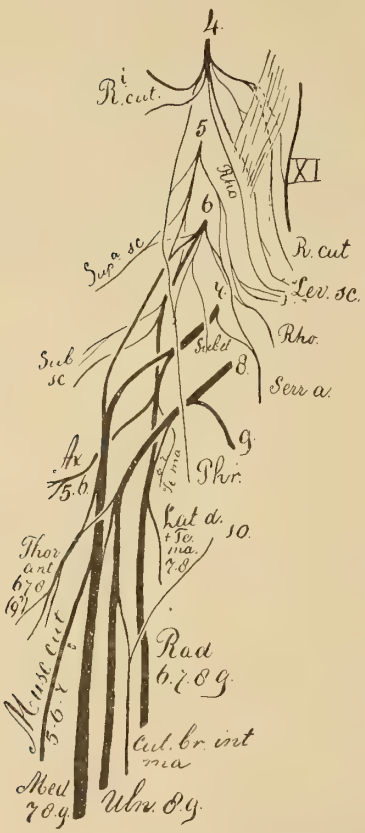

Plexus brachialis des Nyctipithecus azarae.

In Gegensatz zum gewöhnlichen Verhalten waren bei Nyctipithecus sämmtliche Fasern welche die Pectoralisgruppe innerviren zu einem einzigen Stämmchen verbunden. Dasselbe entsteht aus dem Plexus gerade an der Stelle wo der aus den ventralen Elementen des 5en, 6en und 7en Spinalnerven gebildete Strang sich mit jenem vereint die aus Elementen des 8en und 9en Spinalnerven geformt war.

In der Figur 23 ist diese Vereinigungsstelle etwas mehr abwärts verlegt worden, damit die segmentale Herkunft der Nervenstämme besser gezeigt werden konnte. Spaltet man, wie es in der bezüglichen Figur gethan ist, die beiden Stränge von einander, so wird es deutlich dass das Stämmchen woraus die Nn. thoracici anteriores entstehen, aus jedem Strange eine Wurzel erhielt, während

weitere Auflösung ergab dass in diesen Nerven Elemente des 6en, 7en und 8en — und vielleicht des 9en Spinalnerven — übertraten. Eine Pectoralisschlinge besteht somit bei diesem Plexus nicht, und dieses darf wieder zurückgeführt werden auf den Umstand, dass die Art. axillaris bei Nyctipithecus nicht durch den Plexus verläuft.

Der N. supra-scapularis — der aus dem 5en und 6en Spinalnerven stammte — zeigt das für Neuweltaffen ungewöhnliche Verhalten, dass er rein motorisch ist. Der M. subscapularis empfängt wie gewöhnlich mehrere Äste aus dem Plexus, welche diesem Muskel Fasern des 5en und 6en Spinalnerven zuführen. Aus diesen Spinalnerven entsteht auch der N. axillaris. Der Ast für den Teres mayor entsteht ebenfalls selbstständig, ist nicht mit jenen für den M. subscapularis oder Latissimus dorsi, verbunden, letzterer entsteht aus dem oberen Ende des N. radialis. Der M. teres mayor war aus dem 6en und 7en, der M. latissimus dorsi aus dem 7en und 8en Spinalnerven innervirt.

Wie zur Genüge aus Textfigur 23 hervorgeht wurden die an der Basis scapulae inserirenden Muskeln aus folgenden Spinalnerven innervirt: Levator scapulae: aus C. IV und V, Rhomboïdes aus C. IV, C. V und C. VI und Serratus anticus aus C. V, C. VI und C. VII.

Das Gefüge der Spinalnerven woraus die langen Nervenstämme für die Extremität hervorgehen war bei Nyctipithecus äusserst kompakt, von einer Strangenbildung war erst nach einer teilweisen Auffaserung des Plexus etwas zu erkennen. Der 8e und 9e Spinalnerv bildete mit dem 7en und 6en ein einheitliches sehr mächtiges Fasercomplex, einen wahren Plexuskörper, wie z. B. beim Plexus sacralis des Menschen, und aus diesem Körper gehen ausser den kurzen Ästen sehr bald die grossen Nervenstämme ab. Die Textfigur 23 zeigt diesen Plexus, wie er nach teilweiser Auffaserung sich zusammengesetzt erwies, während in Fig. 24 mehr das natürliche Aussehen zur Schau gebracht ist. Als eine der Ursachen dass der Plexus in diesem Falle so kompakt war, darf die Tatsache genannt werden, dass keine einzige Arterie zwischen den Unterteilen des Plexus verläuft. Die Arteria axillaris liegt ganz medial vom Plexus, und giebt zwar in der Apertura thoracis superior einen arteriellen Truncus ab, wie bei den meisten übrigen Affen, aber die Äste dieses Truncus ziehen entweder ganz ventral vom Plexus aufwärts, oder sie dringen in die Tiefe ein, zwischen den Plexuswurzeln aus dem 6en und 7en Spinalnerven. Diese in der Tiefe dringende Arterie spaltet sich in die Art. vertebralis, und ein Gefäss, das mit dem N. suprascapularis dorsalwärts verläuft. Ein zweiter

Ast wird von der Art. axillaris in der Achselhöhle abgegeben, verläuft zwischen dem oberen Ende des N. ulnaris und N. medianus, und gesellt sich zum N. axillaris. Ob es sich um Normalzustände bei Nyctipithecus handelte, darf ich nicht entscheiden.

Fig. 24.

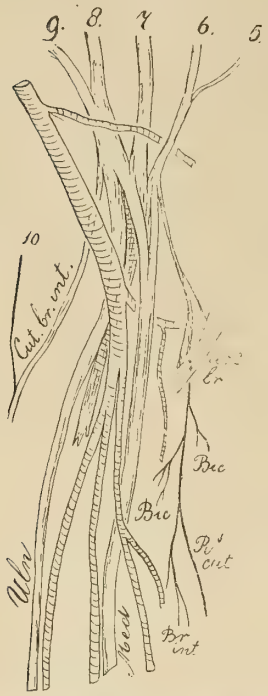

Art. brachialis und grosse Nervenstämme des Nyctipithecus azarae.

Vom oberen Rande der kompakten Nervenfasermasse, die aus der Verschmelzung des 9en, 8en, 7en, und 6en und eines Teiles des 5en Spinalnerven entsteht, löst sich der N. musculo-cutaneus ab, welcher Fasern des 5en, 6en und 7en Spinalnerven zur Peripherie führte. Er sendet einen Ast zum M. coracocapsularis, perforirt sodann den M. coraco-brachialis, unter gleichzeitiger Innervation, verzweigt sich an der Beugemuskulatur des Oberarmes, und endet mit einem Ramus cutaneus ohne Anastomose mit dem N. medianus anzugehen.

Der N. medianus ist ein trimeres Gebilde führt Fasern des 7en, 8en und 9en Spinalnerven, und zieht im Sulcus bicipitalis abwärts bis zum Foramen supracondyloïdeum, welches er, zugleich mit einem Endzweig der Art. brachialis durchlauft. (Sehe Fig. 24). Der N. ulnaris besteht nur aus Fasern des 8en und 9en Spinalnerven, der N. radialis aus solchen des 6en, 7en, 8en und 9en. Vom unteren Rande des Plexuskörpers endlich löst sich der N. cutaneus brachii externus mayor ab, der im oberen Teil des Sulcus bicipitalis mit einem sensibelen Faserbündel des 10en Spinalnerven, herkömmlich aus dem Ramus lateralis des zweiten Intercostalnerven, sich verbindet. Dem, was schon oben über die Verästelung des Gefässsystems bemerkt worden ist, darf noch Folgendes zugefügt werden. Nachdem die Arterie des Oberarmes den zwischen N. ulnaris und N. medianus verlaufenden Ast abgegeben hat, lagert sie sich vor den N. radialis, um bald in zwei Äste zu zerfallen. Diese verlaufen anfänglich neben einander, der lateral gelagerte giebt dem M. biceps und Brachialis internus Zweige ab, kreuzt den N. medianus oberflächlich und verläuft weiter abwärts zwischen den genannten Muskeln zur Ellenbeuge; der mediale spaltet sich nach kurzem Verlaufe in zwei Äste.

Einer derselben, schmiegt sich dem Medianusstamme an, verläuft mit diesem durch das Foramen supracondyloïdeum, während der zweite sich dem Ulnarisstamme zustellt, und mit diesem sich einsenkt in eine Rinne welche die Anconaei für den Ulnaris und diese Arterie bilden.

Midas rosalia.

Der Plexus hypoglosso-cervicalis war bei diesem Representant der Arctopitheci wieder äusserst einfach gestaltet, indem er nur aus einer einzigen Schlinge besteht die zwischen dem Ramus descendens hypoglossi und einem Ast des 2en Spinalnerven ausgespannt ist. Wir haben Grund zur Vermutung dass in dem Ramus descendens hypoglossi spinale Fasern des 1en Spinalnerven sich vorgefunden haben.

Fig. 25.

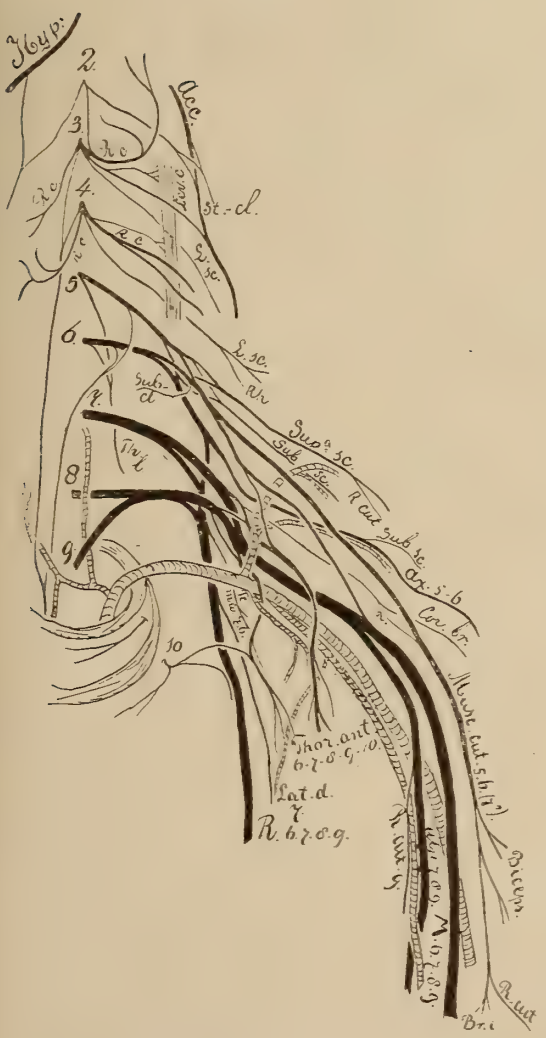

Der Plexus cervico-brachialis von Midas rosalia.

Der Plexus accessorio-cervicalis zeigt das, für Affen offenbar nicht normale Verhalten, dass er zwar Wurzeln aus dem 2en und 3en, aber keine aus dem 4en Spinalnerven bekommt.

Der Sterno-cleido-mastoïdeus war wie meistenfalls nur durch den 2en Spinalnerven und den N. accessorius innervirt.

Die für den Hals, Nacken und angrenzendes Gebiet bestimmten Hautnerven, gehen aus dem 2en, 3en

und 4^{en} Spinalnerven hervor, aus dem 2^{en} Spinalnerven entsteht nur ein einziger sensibeler Ast, der sich mit dem vornehmsten der Hautäste des 3^{en} Spinalnerven vereint. Anastomosen zwischen sensibelen Ästen des 3^{en} und 4^{en} Spinalnerven fanden sich nicht, sodass diese beiden Spinalnerven anatomisch nur mit einander verbunden waren, mittelst der Wurzeln des N. phrenicus, und da distalwärts der 4^{e} Spinalnerv nur durch die Phrenicusschlinge mit einem Aste des 5^{en} Spinalnerv verbunden war, ist von einer Beteiligung des 4^{en} Segmentalnerven an der Plexusbildung nur in äusserst beschränktem Sinne die Rede, der Nerv ist fast ganz in natürlicher Weise isolirt. Diese Lockerung des Plexus cervico-brachialis werden wir in ausgiebigerer Weise bei Halbaffen widerfinden.

Aus dem 3^{en} und 4^{en} Cervicalnerven gehen weiter noch Äste ab für den M. levator cinguli, und den M. levator scapulae, dem Aste der aus dem 4^{en} Cervicalnerven zum letztgenannten Muskel zog, war überdies der Nerv für den M. rhomboïdes angeschlossen.

Der Nervus phrenicus entsteht aus der Phrenicusschlinge welche bei Midas die Art. thyreoïdea inferior umschlingt. Die beiden Beine dieser Schlinge entstehen je mit zwei Wurzeln, und zwar das obere Bein aus dem 3^{en} und 4^{en}, das untere aus dem 5^{en} und 6^{en} Spinalnerven. Medial von der Art. mammaria interna gelagert, senkt sich der Nerv in den Brustraum herab.

Wenn man den N. phrenicus ausser Acht lässt, dann besteht bei diesem Affe eine volkommene Emancipation des Plexus brachialis von den vier ersten Spinalnerven. Dieser Plexus ist zusammengesetzt aus dem 5^{en} bis 9^{en} Spinalnerven, wozu sich noch eine periphere Anastomose gesellt zwischen einem der Plexusäste und dem 10^{en} Spinalnerven. Der N. suprascapularis zeigt seine gewöhnliche segmentale Herkunft aus dem 5^{en} und 6^{en} Spinalnerven, ist gemischter Natur, indem ein stattlich entwickelter N. supra-axillaris in der schon vorher beschriebenen Weise zur Peripherie zieht, und in der Mohrenheim'sche Grube zum Vorschein tritt. Zum M. suprascapularis zogen zwei Äste, einer löst sich als selbstständiger Zweig vom Plexus ab, an der Stelle wo der 5^{e} und 6^{e} Spinalnerv zusammentreten, dieser ist ein monospinaler Nerv, ganz auf den 5^{en} Spinalnerven zurückführbar, der zweite war dem N. axillaris eine Strecke angeschlossen, und führt dem Muskel Fasern des 5^{en} und 6^{en} Spinalnerven zu.

Der N. axillaris trennt sich schon ziemlich hoch vhm Plexus ab, und zwar von dem durch die dorsalen Elemente des 5^{en} und 6^{en} Spinalnerven gebildeten Strang. Seine Fasern bezog er aus beiden

Nerven. Der zum M. teres mayor ziehende Nerv sowie jener zum M. latissimus dorsi, entstehen je isolirt aus dem oberen Ende des Radialisstammes, der erstere gehörte dem 6en und 7en Spinalnerven an, der letztere nur dem 7en. Der N. thoracicus longus geht aus einer Schlinge hervor, welche von zwei Ästen des 5en und 6en Spinalnerven gebildet wird.

Von den ventralen kurzen Plexusderivaten ist zunächst der N. subclavius zu nennen, der direkt aus dem 6en Spinalnerven entsteht, und keine Verbindung mit anderen Nerven besonders nicht mit dem N. phrenicus zeigt.

Das Vorkommen der N. thoracici anteriores wurde hauptsächlich beherrscht durch die topographische Beziehung dieser Nerven zu einer Arterie welche in schrägem Verlauf den Plexus durchsetzt. Dieser Ast der Art. subclavia tritt in den Plexus ein zwischen dem 6en und 7en Spinalnerven, und durchläuft den Plexus derart dass sämmtliche ventralen Elemente des 5en und 6en Spinalnerven vor — sämmtliche dorsalen Elemente hinter demselben gelagert sind. Das Ende der Arterie gesellt sich dem N. suprascapularis zu. Der Verlauf dieses Gefässes hat zur Folge dass die ventralen Elemente des 6en Spinalnerven vor — jene des 7en und 8en hinter ihm hinwegziehen, und somit müssen die Ni thoracici anteriores, in so weit sie aus den genannten Spinalnerven Fasern beziehen, notwendig um dieses Gefäss herum eine Schlinge bilden. Wir haben hier somit auch eine Pectoralisschlinge, jedoch von einem anderen segmentalen Charakter als gewöhnlich, gehört doch diese Schlinge zu den Nn. thoracici anteriores superiores. Aus dieser Schlinge geht ein kräftiger Nerv hervor, der aus Elementen des 6en, 7en und 8en Spinalnerven aufgebaut ist. Daneben wurde die Pectoralisgruppe noch von einem zweiten Nerven innervirt der aus dem unteren Teile des Plexus sich ablöst, aus Elementen des 7en, 8en und 9en Spinalnerven besteht, und die Arteria subclavia oberflächlich kreuzt, gerade lateral von der Stelle wo dieses Gefäss den oben erwähnten — den Plexus durchsetzenden — Ast absendet, und lateral von der in gleichem Niveau entspringenden Arteria thoracica. Nachdem dieser Nervus thoracicus anterior inferior sich zwischen Brustwand und M. pectoralis minor eingeschoben hat, nimmt er einen Ast vom Ramus lateralis des 10en Spinalnerven auf, und verbreitet sich sodann an jener unteren Partie des M. pectoralis mayor, der auch als Pectoralis tertius angeführt wird. Weiter giebt er dem Pectoralis minor Zweige und dem M. stelo-cutaneus, wie ich den, mit der Pectoralisgruppe am Oberarme inserirenden Hautmuskel bezeichne. Wir haben hier somit mit einem Falle zu thun wo dem in der zweiten Intercostalraum zum Vor-

schein tretenden Ramus lateralis motorische Fasern für die Pectoralisgruppe zugefügt sind. Auflösung dieser Fasern vom Hauptast lehrte, dass sie mit anderen Elementen — vermutlich des 9en Spinalnerven — den M. stelo-cutaneus innervirten.

An dieser Stelle muss eine zweite Besonderheit der Rami laterales hervorgehoben werden, und zwar diese, dass der 9e Spinalnerv — also der erste thoracale Spinalnerv, einen, in dem ersten Spatium intercostale zum Vorschein tretenden sensibelen Ramus lateralis besitzt, der sich in der diesen Spatium deckenden Brusthautpartie verästelt, nachdem er den M. pectoralis mayor perforirt hat. Von den schon besprochenen Affen war dieses auch noch bei Hylobates der Fall.

Der N. musculo-cutaneus löst sich sehr hoch oben vom Plexus ab und besteht nur aus Fasern des 5en und 6en Spinalnerven, er durchbohrt den M. coraco-brachialis nicht, innervirt sogar diesen Muskel nicht einmal, sondern verzweigt sich nur an dem Biceps und Brachialis internus um mit einem Hautast, ohne mit dem N. medianus zu anastomisiren, zu enden. Der musculus coraco-brachialis empfängt einen Nerven der sich von der Plexuswurzel des 7en Spinalnerven ablöst, und unter den N. musculo-cutaneus zum genannten Muskel zieht. Es war nicht sicher zu entscheiden ob nicht ein äusserst zartes Nervenfädchen dort wo der Plexusast den N. musculo-cutaneus kreuzt zwischen jenem Ast und diesem Nerven ausgespannt war. In diesem Falle wurde der N. musculo-cutaneus auch noch Fasern des 7en Spinalnerven bekommen haben. Ein M. coraco-brachialis brevis, der von Meckel bei Simia jacchus erwähnt wird, fehlte bei meinem Midas. Die Ursache dass der Nervus coraco-brachialis nicht am N. musculo-cutaneus angeschlossen war, muss gesucht werden in dem Einfluss welchen der den Plexus schräg durchlaufende Gefässast auf die Zusammenfügung der Plexusderivate ausübt. Dieser Ast dringt in den Plexus ein zwischen dem 6en und 7en Spinalnerven. Alle Fasern des 7en Spinalnerven — somit auch jene für den M. coraco-brachialis, verlaufen hinter dieser Arterie, die ventralen Nerven des 5en und 6en — desshalb auch der N. musculo-cutaneus sind vor dieser Arterie gelagert. Wenn ein starkes Faserkomplex des 7en Spinalnerven bei der Differenzirung für den Aufbau des N. musculo-cutaneus in Anspruch genommen worden war, dann würde es zur Entstehung einer Schlinge dieses Nerven um die den Plexus durchsetzende Arterie gekommen sein, da aber Fasern des 7en Spinalnerven nur zum M. coraco-brachialis zogen, und dieser Muskel nicht durch Elemente des 6en oder 5en Spinalnerven innervirt wurde, fehlte jedes Moment für die bezüglichen Fasern des 7en Spinalnerven um sich mit jenen des 5en und 6en,

welche den N. musculo-cutaneus zusammensetzten, zu verbinden.

Der N. medianus entsteht mit zwei Wurzeln, eine obere schwache, und eine untere sehr kräftige, welche die schon mehrfach erwähnte Arterie umschlingen, und erst im oberen Gebiet der Axillarhöhle zur Vereinigung erlangen. Die untere Wurzel ist ein sehr starker, aus dem 7en, 8en und 9en Spinalnerven gebildeter Strang, aus dem auch der N. ulnaris hervorgeht, an der Stelle wo er sich mit der oberen Medianuswurzel verbindet. Der Medianusstamm, der Fasern des 6en, 7en, 8en und 9en Spinalnerven in sich fasst, zieht zum Foramen supracondyloïdeum abwärts, und kreuzt dabei die Art. brachialis oberflächlich. Diese Arterie, die nicht das Foramen supracondyloïdeum durchläuft, liegt anfänglich medial vom Plexus, sodann unter den Nervenstämmen, schliesslich lateral von denselben. Eine Axillarisschlinge besteht nicht.

Der N. ulnaris, sowie der N. radialis zeigen nichts Besonderes, der Erste ist ein Produkt des 7en, 8en und 9en, der Letztere vom 6en, 7en, 8en und 9en Spinalnerven. Der vom Ulnarisstamme sich abtrennende Hautnerv gehörte dem 9en Spinalnerven an.

Lepilemur mustelinus.

Der Generaleindruck, den die untersuchten Hals-Armgeflechte der Prosimiae machten, war dass selbst bei den grösseren Species die Spinalnerven, besonders jene welche die Extremität innerviren, weniger kräftig sind als bei den Affen. Die Verbindungen sind überdies viel leichter zu lösen. Ob wir hier mit eine Verringerung der Nervenfaser-anzahl zu thun haben, möchte ich bezweifeln, vielmehr möchte ich hierbei denken an eine geringere Beteiligung von Bindegewebe an den Aufbau der Nervenstämme.

Die doch immer nur geringen Unterschiede in der Muskeldifferenzirung von Affen und Halbaffen, hat zu Folge dass die allgemeine Verästelungsweise des Plexus nicht principiell von jener bei Affen abweicht, auch die Entstehungsweise der Nervenstämme bildet nur unwesentliche Differenzen. Fasst man die an der ganzen Gruppe gewonnenen Thatsachen zusammen, so werden wir im Stande sein zu zeigen dass die segmentale Herkunft der Stämme und Äste in einer bestimmten Richtung von jener bei den Affen abweicht.

Der Plexus Hypoglosso-cervicalis that sich bei Lepilemur in der schon oftmals angetroffenen einfachen Form vor, wobei ein Ast des 2en Cervicalnerven sich mit dem Ramus descendens des zwölften Hirnnerven verbindet. Die Verästelung dieses Spinalnerven war weiter höchst einfach. Der kräftigste Ast des Nerven verbindet sich

mit dem Halsstrange des Sympathicus und weiter geht ein sensibeler Ast eine Verbindung an mit einem Hautast des 3en Spinal-

Fig. 26.

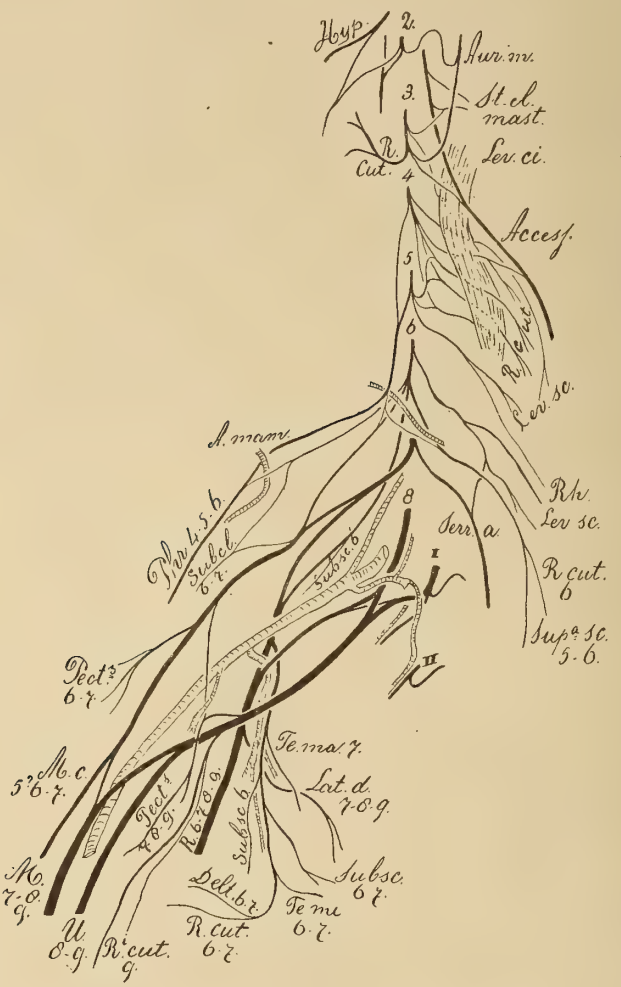

Der Plexus cervico-brachialis von Lepilemur mustelinus.

nerven. (Auf einer Untersuchung der Innervirung der prävertebralen Muskulatur wurde bei den Halbaffen — wie bei den Affen — Verzicht geleistet). Auffällig ist es, dass dieser Spinalnerv nicht an der Innervation des M. sterno-cleido-mastoïdeus beteiligt ist. Dieser Muskel war innervirt von einem Ast des Accessorius und daneben von einem Ast der aus Fasern des Accessorius und des 3en Spinalnerven zusammengesetzt war. Der Accessoriusstamm selber verbindet

sich weiter unten überdies noch mit zwei Wurzeln aus dem 3en und 4en Cervicalnerven. Ausser den schon genannten Ästen entstehen aus dem 3en Spinalnerven weiter noch ein Ast zum M. levator cinguli und ein zur mittleren und unteren Portion des Halses ziehender Hautast.

Auch der 4e Cervicalnerv löst sich in einer grossen Zahl von Aesten auf, die mit jenen des 5en einen ziemlich verwickelten Plexus bilden. Nach vorn geht eine Wurzel für den N. phrenicus ab. Und nach hinten der schon erwähnte Verbindungsast mit dem N. accessorius, der den M. levator cinguli durchbohrt. An zwei anderen Stellen wird dieser Muskel weiterhin durchbohrt von einem Paar Hautnerven welche je aus einer zwischen dem 4en und 5en Spinalnerven ausgespannten Schlinge hervorgehen, und teils den Nacken, teils den unteren Teil des Halses und oberen Teil der Brusthaut versorgen. In der ziemlich ausgiebigen Beteiligung des 5en Spinalnerven an der Zusammensetzung der kurzen Hautäste des Plexus cervico-brachialis, besteht eine Differenz mit den Affen. Aus einer dritten zwischen C IV und C V ausgespannten Schlinge geht ein motorischer Ast für den M. levator cinguli hervor, während endlich ein letzter motorischer Zweig des 4en Spinalnerven dorsalwärts in die Tiefe dringt, und den Levator scapulae innervirt.

Von dem 5en Spinalnerven sind oben schon mehrere Zweige erwähnt. Ausser jenen genannten giebt dieser Nerv noch einen starken Ast dem Levator scapulae, einen schwächeren dem Rhomboïdes ab, und beteiligt sich weiter in ausgiebiger Weise an der Bildung des N. phrenicus. In Figur 26 ist dieser Nerv nicht in seiner natürlichen Lage im Plexus eingezeichnet worden, sondern nach oben verlegt. Dadurch sind Äste der Art. subclavia welche zu diesem Nerven in topographischer Beziehung stehen vom Stamme abgelöst gedacht, und nur in Bruchstücken abgebildet. Der Faserzug, der aus der Vereiniging von Phrenicuswurzeln des 5en und 6en Spinalnerven entsteht, zieht abwärts vor einer Arterie welche schräg nach hinten und lateral verläuft und sich dem N. suprascapularis zugesellt. Dieses Gefäss das als Analogon der Art. transversa scapulae aufgefasst werden darf, verläuft somit schräg durch den oberen Teil des Plexus und zwar derart dass es den 6en Spinalnerv hinter, die Plexuswurzel des 4en und 5en vor sich hat. Letztgenannte Plexuswurzel setzt zich hauptsächlich im Phrenicusstamme fort, sendet daneben jedoch einen Zweig zum N. suprascapularis, einen zweiten zum 6en Spinalnerven. Beide Verbindungsäste waren nur schmächtige Gebilde. Verfolgen wir zunächt den N. phrenicus weiter, in dessen segmentalen Herkunft, dann sehen wir dass er ausser den beiden Wurzeln des 4en und

5en Spinalnerven noch einen feinen Ast aus dem 6en dazu bekommt. Diese Wurzel verbindet sich mit dem Phrenicusstamme erst in der Brusthöhle und zwar derart dass der Phrenicusstamm und diese Wurzel die Art. mammaria schlingenförmig umgreifen. Es giebt somit auch bei Lepilemur eine Phrenicusschlinge, die — was bis jetzt noch nicht konstatirt werden konnte — die Art. mammaria umfasst.

Der N. suprascapularis ist hauptsächlich ein Produkt des 6en Spinalnerven, nur ein feines Faserbündel aus dem 5en schloss sich diesem Nervenstamme an. Auch bei diesem Halbaffen war der N. suprascapularis gemischter Natur, sendet einen Hautast zur Schulterwölbung. In der Stelle wo dieser Ramus cutaneus, der schon

Fig. 27.

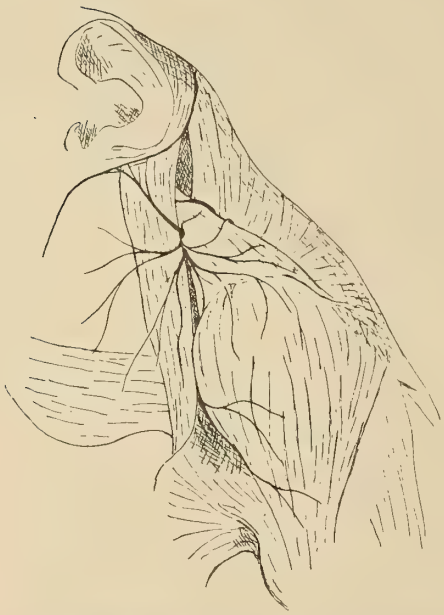

Verästelungsweise der Halsnerven und des N. supra-axillaris in der Haut bei Mycetes seniculus.

Fig. 28.

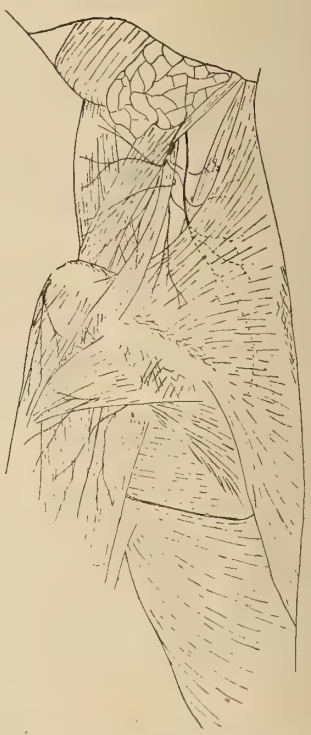

Verästelungsweise der Halsnerven und des N. supra-axillaris in der Haut bei Lemur macaco.

mehrfach erwähnte N. supraaxillaris, unter die Haut gelangt, besteht zwischen den Halbaffen, und den Neuweltsaffen eine merkwürdige Differenz. Bei den Platyrhinen und bei Midas tritt der Nerv in der Mohrenheim'schen Grube zum Vorschein, schliesst

sich der dena cephalica an, bei den Halbaffen dagegen verläuft der Nerv lateralwärts, bis er unter der Articulatio acromio-clavicularis angelangt ist, um hier den Ursprung des M. deltoïdes zu durchbohren. (Sehe Figuren 19, 22, 27, 28 und 29).

Aus dem 6en und 7en Spinalnerven gehen weiter die Äste für den M. rhomboïdes, Levator scapulae und Serratus anticus hervor, sodass der M. levator scapulae im Ganzen innervirt wird vom 4en, 5en und 6en Spinalnerven, der Rhomboïdes vom 5en und 6en, und der Serratus anticus vom 6en und 7en.

Fig. 29.

Des N. supra-axillaris bei Propithecus diadema.

Es lösten sich weiter von der Hinterfläche des Plexus nur relativ wenige kurze Aste für die Schultermuskulatur ab, da fast alle zusammengedrungen waren zu einem gemeinschaftlichen Stamme. Dieser tritt aus dem Plexus nachdem die dorsalen Fasermassen des 6en und 7en Spinalnerven (der 5e war hieran nicht beteiligt) sich mit einander verbunden hatten, und besteht aus Elementen beider Segmental-Nerven. Von diesem Stamme löst sich zunächst der aus dem 7en Spinalnerven herkömmliche Ast für den Teres mayor, darauf folgen zwei Äste für den M. subscapularis, welche respectiv aus dem 6en und aus dem 6en und 7en Spinalnerven stammten, weiter peripheriewärts sendet der Stamm den Ast zum M. teres minor ab, um schliesslich in zwei Endzweigen sich zu spalten welche für die Innervation des M. deltoïdes, und der Haut dienten. Die drei letztgenannten Aeste waren je aus dem 6en und 7en Spinalnerven herkömmlich. Ausser den zwei Zweigen welche der M. subscapularis vom gemeinschaftlichen Stamme bezieht, war er überdies noch von einem selbstständigen Ast innervirt der aus der Wurzel des 6en Spinalnerven entsteht. Ganz getrennt von den übrigen kurzen dorsalen Nerven entsteht der Nerv für den M. latissimus dorsi aus dem oberen Ende des Radialisstammes, und führt dem Muskel Fasern des 7en, 8en und 9en Spinalnerven zu. Als ventrale Aeste des Plexus sind die Nn. thoracici anteriores und der N. sub-

clavius zu nennen. Letzterer ensteht aus einer Schlinge, derer oberes Bein sich von der unteren Wurzel des Phrenicus loslöst, während das untere Bein sich vom Plexus trennt an der Verbindungsstelle des 6en und 7en Spinalnerven. Der Muskel wurde somit innervirt aus dem 6en und 7en Cervicalnerven. Die Nn. thoracici anteriores dürfen wieder in obere und untere unterschieden werden. Die Nn. thoracici anteriores superiores gehen aus einem Stämmchen hervor, das sich von der eparteriellen Wurzel des N. medianus abspaltet und Fasern des 6en und 7en Spinalnerven zum M. pectoralis major führt. (Eine Pars clavicularis dieses Muskels fehlt bei Lepilemur). Die Nn. thoracici anteriores inferiores entstehen aus einer Schlinge welche die Art. axillaris umfasst. Das obere Bein dieser Schlinge entsteht aus der eparteriellen Wurzel des N. medianus, gehörte dem 7en Spinalnerven an, das untere Bein wurde vom eparteriellen Teil des N. medianus abgegeben und besteht am Fasern des 8en und 9en Spinalnerven. Die Zusammensetzung dieser Pectoralisschlinge lehrt dass die Art. axillaris Ausgang nahm aus dem Segmentalgefäss welches zwischen dem 7en und 8en Spinalnerven gelagert war.

Eine sehr merkwürdige Erscheinung bot der M. stelo-cutaneus dar. Dieser Muskel war kraftig entwickelt, weicht in seiner Insertion vom Verhalten bei den Affen ab, da er bei Lepilemur nicht wie bei den Affen mit der Sehne der Pectoralmuskeln in irgend einer Weise zusammenhängt und zugleich mit dieser an der Spina tuberculi majoris zur Insertion gelangt, sondern, an der Sehne des M. latissimus dorsi sich festheftet. Diese Insertion werden wir auch anderweitig bei Halbaffen wiederfinden. Diese Variation wirft ein interessantes Licht auf die Bildungsgeschichte dieses Muskels, zumal, wenn man dabei in 's Auge fasst, dass mit der Insertion am Latissimus dorsi eine Innervation gepaart ging, nicht wie bei allen Affen durch die Nn. thoracici anteriores, sondern aus dem Nerven der den Latissimus dorsi versorgt.

Der N. musculo-cutaneus entsteht aus dem sogenannten vorderen lateralen Strange des Plexus, und trennt sich erst im oberen Teil der Axillarhöhle vom Nervengeflecht ab. Er besteht aus Fasern des 6en und 7en Spinalnerven, vielleicht unter Zuschuss einiger wenigen aus dem 5en. Dieses konnte jedoch nicht sicher bestimmt werden. denn das äusserst zarte Faserbündelchen vom 5en Spinalnerven, welches sich proximal mit dem vorderen lateralen Plexusstrang verbunden hat, war leider abgerissen. Es blieb ungewiss in welchen Ast dieses Stranges diese wenigen Elementen sich peripherwärts abbogen, die Möglichkeit besteht dass sie sich dem N. subclavius, oder den Nn. thoracici superiores, oder dem N. musculo-cutaneus zugesellten. Die Verästelung dieses Nerven am Oberarme

bot nichts Besonderes dar. Er perforirte den M. coraco-brachialis.

Der N. medianus formt sich aus zwei Wurzeln, eine epi- und eine hyparterielle. Erstere ist aus Fasern des 7^en^ Spinalnerven zusammengesetzt und bildet das obere Bein der Axillarisschlinge. Letztere geht hervor aus dem Strange der durch das Zusammentreten des 8^en^ und 9^en^ Spinalnerven gebildet wurde und führt Fasern von beiden Spinalnerven. Diese beiden Wurzeln umgreifen die Art. axillaris, welche sich auch durch diese segmentale Zusammensetzung der Axillarisschlinge, als aus dem Segmentalgefässe das zwischen dem 7^en^ und 8^en^ Spinalnerven gelagert war, entstanden erweist. Nachdem die Art. axillaris den Plexus durchsetzt hat lagert sie sich am Oberarme bald zwischen N. medianus und N. ulnaris, um sodann den erstgenannten Nervenstamm oberflächlich zu kreuzen.

Von dem Strange, der durch die Verbindung des 8^en^ und 9^en^ Spinalnerven entstanden ist, löst sich zunächst ein Hautast ab, welcher einen Teil der Fasern des 9^en^ Spinalnerven zur Peripherie führt, und bald darauf giebt er den N. ulnaris ab. Dieser enthält Elemente beider Spinalnerven.

Der N. radialis entsteht aus dem 6^en^, 7^en^, 8^en^ und 9^en^ Spinalnerven. Als eine Merkwürdigkeit muss dabei bemerkt werden, dass die Wurzeln des 6^en^ und die des 7^en^ Spinalnerven sich zu einem Strange verbinden, ebenfalls die des 8^en^ und 9^en^, und dass diese beiden Stränge indem sie zusammenfliessen, schlingenartig einen starken Ast der Arteria subclavia umfassen, der in ventro-dorsaler Richtung zwischen beiden Strängen verläuft um sich an der subscapularen Musculatur und am Latissimus dorsi zu verästeln. Auch der N. radialis entsteht sonach bei Lepilemur aus einer Schlinge, wodurch bei diesem Tiere im Plexus brachialis sich im Ganzen drei verschiedene Gefässe umgreifende Schlingen finden: die Pectoralisschlinge, die Axillarisschlinge, und die Radialisschlinge. In segmentaler Hinsicht ist es merkwürdig dass bei jeder dieser Schlingen die Arterie gelagert ist zwischen dem 7^en^ und dem 8^en^ Spinalnerven, sodass hier nicht nur die Hauptarterie sondern auch die zwei Äste, ein ventraler in die Pectoralisschlinge, und ein dorsaler in die Radialisschlinge, hervorgegangen sein müssen aus der primitiven Segmentalarterie welche zwischen dem 7^en^ und 8^en^ Spinalnerven verlief. Zum gleichen Schlusse muss man gelangen hinsichtlich des extra-vertebralen Teiles der Arteria vertebralis, denn auch dieses Gefäss tritt zwischen den genannten Spinalnerven in die Wirbelsäule hinein.

Lemur macaco.

Da dieses Tier das erste war, das ich für diese Untersuchung benutzte, und ich erst im Laufe der weiteren Untersuchung

Fig. 30.

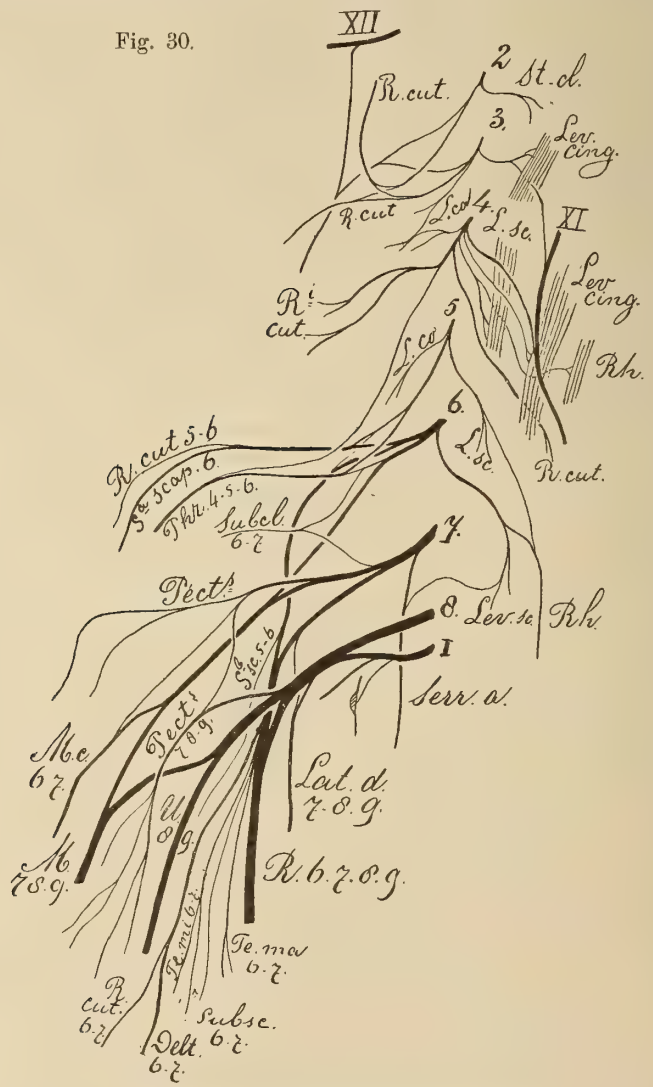

Der Plexus cervico-brachialis von Lemur macaco.

genauer auf die Gefässverhältnisse geachtet habe, sind die Gefässe in der Abbildung dieses Plexus nicht eingetragen worden. (Fig. 30).

An der Bildung des Plexus hypoglosso-cervicalis nahmen der 2e und 3e Spinalnerv teil. Jeder dieser Nerven sand einen Ast ab, die mit einander sich verbanden, und dem Ramus descendens hypoglossi sich anschlossen.

Bei Mycetes konnte ich auf den eigentümlichen Zustand hinweisen dass der M. sterno-cleido-mastoïdeus keine Fasern des N. accessorius erhielt, nur aus dem 2en Cervicalnerven innervirt wurde. Gleiches Verhalten besteht bei Lemur, auch hier verläuft der N. accessorius unter den genannten Muskel ohne demselben Fasern zuzusenden. Nur ein Ast des 2en Spinalnerven tritt an der Unterseite in den Muskel ein. Zieht man zum Vergleich den Zustand bei Lepilemur heran, dann fällt es auf wie verschieden die Innervirung dieses Muskels bei diesen zwei nahe verwandten Formen ist, ist doch bei Lepilemur der Muskel vom N. accessorius und dem dritten Cervicalnerven innervirt. In Textfigur 28 ist das Verhalten einiger Hautnerven, bezüglich der Muskulatur abgebildet. In's besondere sei hierbei auf den Umstand hingewiesen, dass zwei Hautäste um den hinteren Rand des Levator cinguli zum Vorschein treten. Unter den M. levator cinguli, der aus dem 3en und 4en Spinalnerven innervirt war, verläuft ein Muskelast des 4en Spinalnerven, der die Kopfportion des Rhomboïdes innervirt. Die sensibelen Nerven, welche Nacken, Hals und unteren Teil der Kopfhaut innerviren, werden von dem 2en, 3en und 4en Spinalnerven abgegeben also ohne Mitbeteiligung des 5en wie bei Lepilemur.

Der Phrenicus stimmt in seiner segmentalen Herkunft mit dem gleichnamigen Nerven bei Lepilemur überein, er war trispinaler Natur, Fasern führend des 4en, 5en und 6en Spinalnerven. Eine ähnliche segmentale Herkunft fand auch von Gössnitz (l. c.) bei einem Lemur macaco. Indem sich die Wurzel aus dem 4en Spinalnerven im unteren Gebiete des Halses mit den übrigen Komponenten des Nerven vereinte, kam es auch hier zur Bildung einer Phrenicusschlinge; über die Natur des Gefässes das in diesem Falle durch die Schlinge umfasst worden ist, kann ich nichts mitteilen.

Es besteht weiter in den Nervenverhältnissen bei Lemur eine so grosse Übereinstimmung mit denen bei Lepilemur, auch in Betreff der segmentalen Herkunft der Nerve stämme und der Bildungsweise der einzelnen Spinalnerven, dass ich auf eine detaillirte Beschreibung verzichten kann, und nur kurz die Übereinstimmungen und Differenzen zwischen beiden Nervengeflechten hervorhebe. Ich gebe dazu die folgende Tabelle wo die Ergebnisse der Auflösung des Plexus von Lemur und Lepilemur neben einander gestellt werden.

Segmentale Herkunft der Nervenstämme und Muskeläste bei:

	Lemur.	Lepilemur.
Levator scapulae . .	4.5.6	4.5.6
Rhomboïdes	5.6	5.6
Serratus antic. . . .	6.7	6.7
Subclavius	6.7	6.7
Thoracici antt. . . .	7.8.9	6.7.8.9
Suprascapularis . . .	5.6	5.6
Subscapularis . . .	5.6.7	6.7
Teres mayor	6.7	6.7
Latissimus dorsi . .	7.8.9	7.8.9
Axillaris	6.7	6.7
Musculo-cutaneus . .	6.7	5(?).6.7
Medianus	7.8.9	7.8.9
Ulnaris	8.9	8.9
Radialis	6.7.8.9	6.7.8.9

Aus der Textfigur 30 geht genügend hervor, dass die Nn. thoracici anteriores auch bei Lemur in eine obere und untere Gruppe zu trennen sind und dass letztere eine Pectoralisschlinge bildet. Das obere Bein dieser Schlinge besteht aus Fasern des 7^{en} — das untere aus Fasern des 8^{en} und 9^{en} Spinalnerven, ähnlich wie bei Lepilemur. Auch die Axillarisschlinge ist in ganz übereinstimmender Weise zusammengesetzt, denn das obere Bein dieser Schlinge — die eparterielle Wurzel des N. medianus — besteht aus Elementen des 7^{en} Spinalnerven, das untere Bein, — die hyparterielle Wurzel des genannten Nerven — aus solchen des 8^{en} und 9^{en} Spinalnerven. Man darf daraus schliessen dass auch bei Lemur das Axillargefäss Ursprung nahm aus der Segmentalarterie welche zwischen dem 7^{en} und 8^{en} Spinalnerven gelagert war.

Hervorgehoben muss noch werden dass die Äste für den M. subscapularis und Teres mayor nicht wie bei Lepilemur mit dem N. axillaris zu einem kräftigen Stamme verbunden waren, sondern gesondert, vom dorsalen Strange abgegeben wurden. Merkwürdiger Weise war dabei der Nerv für den M. teres minor, — ein sehr schwach entwickelter Muskel —, mit einem der Nerven für den M. subscapularis verbunden.

Wiewohl es nicht mein Vornehmen ist an dieser Stelle weiter

auf diese Sache einzugehen, möchte ich doch auf eine höchst interessante Differenz in den Muskelverhältnissen bei Lemur und Lepilemur hinweisen. Es betrifft nämlich die Insertion des Hautmuskels, den ich schon an mehreren Stellen als M. stelo-cutaneus bezeichnet habe. Wie aus Textfigur 29 ersichtlich, heftet dieser Muskel bei Lepilemur sich an der Endsehne des M. latissimus dorsi fest. Aehnliches fand ich bei Propithecus diadema. Ein Nervenast für diesen Muskel war bei den genannten Arten dem Nerven für den Latissimus dorsi angeschlossen, während ein zweiter aus dem R. lateralis des zweiten Intercostalnerven stammte.

Fig. 31.

Die Brustmuskelgruppe bei Lemur. Tiefe Schicht. Der M. pectoralis mayor ist abgetrennt.

Sehr auffallend ist es nun dass bei Lemur macaco der bezügliche Muskel sich, wie ich es auch bei den übrigen untersuchten Formen fand, mit einer der Sehnen der Pectoralmuskelgruppe verbindet, wie es Textfigur 31 zur Schau bringt. Zugleich war der Muskel aus den Nn. thoracici anteriores innervirt. Diese Differenz in der Innervation und Insertion des M. stelo-cutaneus bei zwei sehr verwandten Formen verdient gewiss unsere höchste Aufmerksamkeit, da sich nothwendig die Frage erhebt, ob wir hier mit zwei differenten Muskeln zu thun haben, oder mit einem homologen Muskel, und nach eventueller Bejahung dieser letzten Frage, wie dann diese Differenz in Insertion und Innervation zu erklären ist. An dieser Stelle beschränke ich mich auf die Fragestellung, nachher werden wir diese Sache weiter zu verfolgen versuchen.

Perodicticus Potto.

Von diesem Halbaffen liegen einige neurologische Notizen vor in der Untersuchung von van Campen [1]), doch haben dieselbe nur Bezug auf den Plexus brachialis. Der Plexus Hypoglosso-cervicalis wird zusammengesetzt unter Mitbeteiligung des 2en und 3en

[1]) Van Campen, F. A. W. Ontleedkundig onderzoek van den Potto van Bosman. Verh. d. Kon. Acad. v. Wetensch. Afd. Natuurk. Dl. VII.

Cervicalnerven, die je einen Verbindungsast zum Ramus descendens des N. hypoglossus schicken.

Fig. 32.

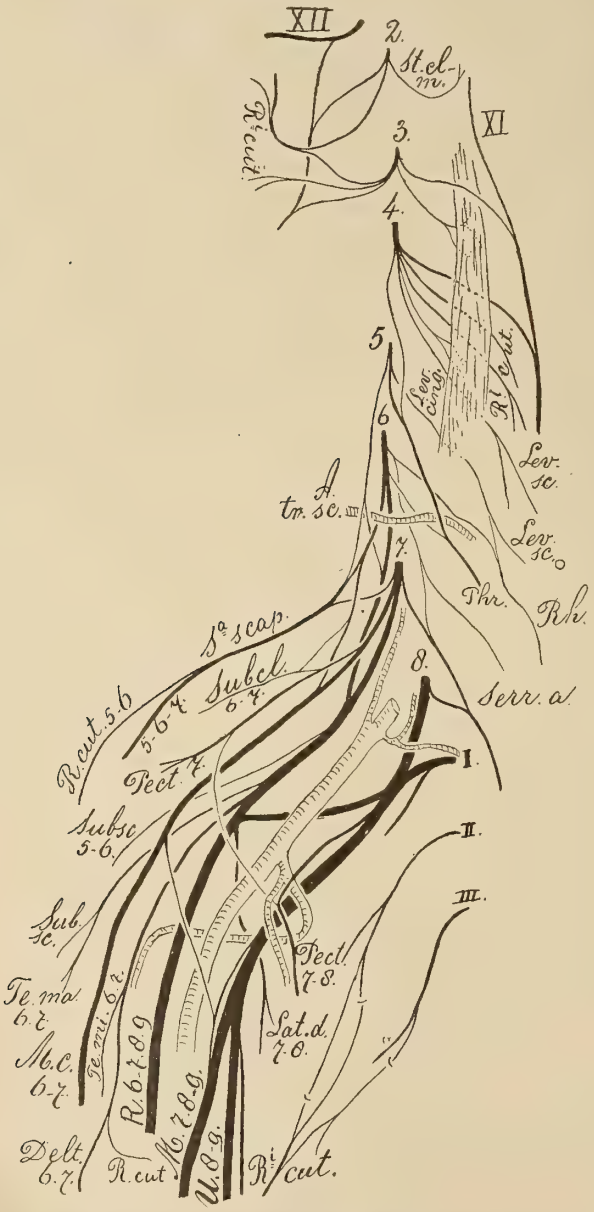

Plexus cervico-brachialis von Perodicticus Potto.

Der Musc. sterno-cleido-mastoïdeus ist auch bei diesem Halbaffen nur aus dem 2en Cervicalnerven innervirt, bekommt keinen Ast des N. accessorius. Dieser Nerv nimmt auf seinem Wege zum M. trapezius zwei Wurzeln auf aus den 3en und 4en Cervicalnerven, der erstere zieht über den M. levator cinguli hinweg, der letztere unter diesen Muskel. Ausser den genannten Ästen zum Ramus descendens hypoglossi und N. accessorius, schickt der 3e Spinalnerv noch einen Ast zum M. levator cinguli, der weiter noch einen Ast vom 4en Cervicalnerven erhält, und sendet zur Haut zwei Aeste von denen der obere sich mit dem einzigen Hautast des 2en Cervicalnerven verbindet.

Wie Figur 32 zeigt war die Schlingenbildung zwischen den fünf oberen Spinalnerven sehr wenig entwickelt, so findet sich z. B. zwischen dem 3en und dem 4en Spinalnerven nur ein indirekter Zusammenhang durch Vermittlung des N. accessorius, eine Schlingenbildung zwischen Hautästen dieses Spinalnerven mit solchen des 3en oder des 5en Spinalnerven, wie es bei der Mehrzahl der anderen untersuchten Formen in dieser oder jener Weise der Fall war, besteht hier nicht. Nur der Phrenicus verknüpft den 4en und den 5en Spinalnerven mit einander. Die Armut an Anastomosen, besonders des 4en Spinalnerven, darf vielleicht wohl daran zugeschrieben werden, dass die Hautäste des 2en und des 3en Spinalnerven, um den hinteren Rand des M. sterno-cleido-mastoïdeus, in der üblichen Weise zum Vorschein treten, während dagegen jene des 4en Spinalnerven weiter nach hinten ausgezogen worden waren, und um den hinteren Rand des M. levator cinguli sich umbogen. Die wenig zahlreichen sensibelen Elemente des 5en Spinalnerven, — dem N. suprascapularis angeschlossen — schlugen mit diesem Nerven eine andere Bahn ein.

Der N. phrenicus bezieht seine Wurzeln aus den 4en, 5en und 6en Spinalnerven, wobei die Mehrzahl der Elemente wohl längs der mittleren Wurzel zugeführt würde. Die Wurzel aus dem 6en Spinalnerven erreicht den Phrenicus erst im unteren Teil der Halses, verläuft dabei hinter die Art. transversa scapulae, während der an dieser Stelle aus Elementen des 5en und 4en Spinalnerven bestehende Phrenicus vor dieser Arterie gelagert ist. Das genannte Gefäss, das nur auf Grund der Verzweigung seiner Endäste an den Mm. supra- und infraspinatus als solches in Fig 32 bezeichnet ist, verläuft bei den beiden Halbaffen, bei denen ich darauf geachtet habe, in sehr typischer und übereinstimmender Weise, wie aus einer Vergleichung der Figuren 26 und 32 hervorgeht. Es durchstreift nämlich in transversaler Richtung den Plexus und zwar derart dass es hinter dem 5en und vor dem 6en Spinalnerven gelagert ist.

Bezüglich der dorsalen kurzen Nerven des Plexus sei zunächst hingewiesen auf die trispinale Herkunft des N. suprascapularis, bis jetzt fanden wir mit nur wenigen Ausnahmen dass dieser Nerv Ursprung nahm aus den 5en und 6en Spinalnerven, bei Perodicticus tritt der 7e mit einer ziemlich starken Wurzel hinzu Gleiches konnte auch bei Cynocephalus mormon konstatirt werden. Dieser etwas abweichende Befund, weist auf den mehr distalen Charakter des Plexus bei Halbaffen hin, wofür wir noch weitere Beweise anzuführen vermögen. Es fehlt auch hier der Hautast des N. suprascapularis nicht, der jedoch nur aus Fasern des 5en und des 6en Spinalnerven besteht. Für den Mm. subscapularis, teres mayor und

latissimus dorsi fand ich drei Nerven. Der proximale stammt aus dem 5^{en} und 6^{en} Spinalnerven und innervirt nur den M. subscapularis, der mittlere führt Fasern des 6^{en} und 7^{en} Spinalnerven und innervirt ausser dem genannten Muskel, den M. teres mayor, während der distale aus dem 7^{en} und 8^{en} Spinalnerven stammt und ausschliesslich sich am Latissimus dorsi verästelt. Der N. axillaris, der im Ganzen aus dem 5^{en}, 6^{en} und 7^{en} Spinalnerven zusammengesetzt ist, schickt zum Teres minor Fasern des 6^{en} Spinalnerven, zum Deltoïdes solche des 6^{en} und 7^{en}, während der Hautast aus Elementen des 5^{en} und 6^{en} Spinalnerven besteht. Der Levator scapulae, Rhomboïdes und Serratus anticus empfangen ihre Nerven, welche schlingenförmig mit einander zusammenhängen, aus dem 4^{en} bis 8^{en} Spinalnerven, und zwar der Levator scapulae aus dem 4^{en} und 5^{en}, der Rhomboïdes aus dem 5^{en} und 6^{en} und der Serratus anticus aus dem 6^{en}, 7^{en} und 8^{en} Spinalnerven.

Von den ventralen kurzen Plexusästen, formt sich der N. subclavius hauptsächlich aus dem 7^{en}, für einen geringeren Teil aus dem 6^{en} Spinalnerven, ohne eine Verbindung mit den Wurzeln des N. phrenicus aufzuweisen. Vielmehr besteht ein näherer Anschluss an dem N. thoracicus anterior superior, der nur aus dem 7^{en} Spinalnerven herstammend, eine Strecke weit mit den Fasern für den N. subclavius verbunden ist. Aus dem N. thoracicus anterior superior verläuft ein feiner Faserzug vor die Arteria subclavia hin und verbindet sich mit dem unteren N. thoracicus anterior, wodurch eine Pectoralisschlinge entsteht, welche die Art. subclavia nebst einem ihrer zu den Brustmuskeln verläufenden Aeste, umfasst. Das hyparterielle Bein der Pectoralisschlinge war nur aus Fasern des 8^{en} Spinalnerven zusammengesetzt, sodass bei Perodicticus Potto die ganze Pectoralisgruppe nur von zwei Spinalnerven aus innervirt wurde, nämlich aus dem 7^{en} und 8^{en}. Ich muss dazu bemerken dass der M. pectoralis mayor, wie es auch durch van Campen beobachtet ist, keine Portio clavicularis besitzt. Dass weiter der Pectoralis minor, wie bei fast allen Halbaffen, nicht am Coracoid, sondern am Humerus inserirt, sei im Vorübergehen bemerkt. Hinsichtlich der Pectoralisschlinge ist somit die Art. axillaris derart gelagert, dass sie sich als entstanden erweist aus dem zwischen den 7^{en} und 8^{en} Spinalnerven gelagerten Segmental-Gefässe.

Der musculo-cutaneus war wie er auch von van Campen beschrieben wurde ein ungemein kräftiger Stamm, der hauptsächlich aus dem 7^{en} Spinalnerven stammt, dazu noch Fasern des 6^{en} erhält. Am Oberarme innervirt er erst den M. coraco-brachialis, perforirt diesen Muskel, verzweigt sich an den beiden Bicepsköpfen, und am Brachialis internus, um mit einem starken Hautast zu enden.

Anastomosen mit dem N. medianus fehlten in diesem Gebiete.

Ein Blick auf Figur 31 zeigt wie locker die Verbindung war zwischen dem durch 8en und 9en Spinalnerven gebildeten Stamme aus welchem der N. medianus und der N. Ulnaris hervorgehen, und den mehr proximalen Spinalnerven. Nur ein einziges zartes Faserbündelchen, verläuft schräg vor die Art. axillaris hinweg und führt dem N. medianus einige wenige Fasern des 7en Spinalnerven zu. Jenes Faserbündelchen stellt das sehr verringerte eparterielle Bein der Axillarisschlinge dar. Es bekommt dadurch der Plexus brachialis bei Perodicticus ein sehr eigentümliches Gepräge, indem der Zusammenhang zwischen dem eparteriellen Teil des Plexus und dem hyparteriellen ein sehr dürftiger geworden ist, nur vermittelt durch die beiden schwachen eparteriellen Beine der Pectoralis- und der Axillarisschlinge. Wiewohl sehr ungleich an Dicke bildet der N. medianus sich doch aus zwei Wurzeln, und die Arteria axillaris durchsetzt den Plexus auf Grund der segmentalen Herkunft dieser Wurzeln, zwischen dem 7en und 8en Spinalnerven. Van Campen erwähnt bezüglich dieses Punktes nur, dass der N. medianus mit seinen Wurzeln die Art. axillaris umfasst, und „verläuft", fährt dieser Autor fort, „im Sulcus bicipi-„talis internus (im Original steht externus) abwärts, und durchsetzt „das Foramen supracondyloïdeum". Merkwürdiger Weise fand ich bei meinem Perodicticus keine Spur eines derartigen Foramen, selbst nicht eines Processus supracondyloïdeus. Das Fehlen dieses Foramen bei meinem Object verdient gewiss spezielle Hervorhebung, und darf wohl als eine vielleicht seltene individuelle Variation gelten, denn wie es schon von Burmeister [1]) in seiner bekannten Monographie von Tarsius betont worden ist, und von späteren Autoren für die verschiedenen Spezies bestätigt werden konnte, ist das Foramen supracondyloïdeum ein konstantes anatomisches Merkmal aller Prosimiae. Es ist schon in der, aus einer älteren Periode stammenden Arbeit von Fischer [2]) über die Makiarten erwähnt, irrtümlicher Weise lässt dieser Autor den N. ulnaris durch dieses Loch hindurchtreten.

Der N. ulnaris ist fast gleich stark als der N. medianus und besteht aus Fasern des 8en und 9en Spinalnerven. Kurz nach seiner Entstehung spaltet er den N. cut. brachii internus mayor ab der jedoch erst zur Höhe des Cubitalgelenkes durch die Fascie tritt. Dieser Hautast war aus dem 9en Spinalnerven herkömmlich.

---

[1]) Burmeister H. Beiträge zur näheren Kenntniss der Gattung Tarsius. Berlin 1846.

[2]) Fischer, Gotthelf. Anatomie der Maki. Frankfurt a. M. 1804.

Die mediale Fläche des Oberarmes wurde aus den Rami laterales des 10^en^ und 11^en^ Spinalnerven innervirt, welche sich in der Achselhöhle zu einem einzelnen Stamme verbanden. Der N. radialis entstand aus dem 6^en^ bis 9^en^ Spinalnerven.

Einen besonderen Verlauf nahm die Art. circumflexa humeri, wie aus Figur 31 zu sehen ist. Nachdem das Gefäss von der Art. axillaris abgegeben ist, biegt es sich um den distalen Rand des Plexus dorsalwärts, verläuft hinter den N. radialis lateralwärts und gesellt sich dem N. axillaris zu.

Propithecus diadema.

Der Plexus dieses Halbaffen ist nur vom 4^en^ Spinalnerven abwärts untersucht worden. Von diesem Spinalnerven konnte konstatirt werden dass er einen Ast zum N. accessorius schickt und an der Bildung des Plexus hypoglosso-cervicalis beteiligt ist, und weiter einen Ast zum M. levator cinguli und Levator scapulae sendet, und zum grössten Teil sich in zwei starke Hautäste auflöste. Eine Verbindung mit dem 5^en^ Spinalnerven fehlt hier ganz. (Fig. 33).

Auffallend schwach war der 5^e^ Spinalnerv, der nur mittelst eines einzigen Astes mit dem Nervengeflecht des Armes in Verbindung tritt. Diese sehr beschränkte Teilnahme an die Innervation der Extremität ist wohl die Ursache der schwachen Entwicklung. Es entstehen im Ganzen nur drei Aeste aus diesem Nerven. Einer durchsetzt den M. scalenus medius, läuft dorsalwärts und innervirt den M. levator scapulae und M. rhomboïdes, ein zweiter — und zugleich der kräftigste — bildet die Hauptwurzel für den N. phrenicus, während der dritte sich mit dem dorsalen Strange des Plexus vereint. Die Fasern dieses Astes verlaufen im Radialisstamme zur Peripherie. Dadurch kommt der distale Charakter des Plexus beim Propithecus am schönsten zum Ausdruck, da weiter keiner der übrigen Plexusäste oder Stämme in Beziehung steht zum 5^en^ Spinalnerven. Der N. phrenicus bekommt ausser der schon erwähnten Wurzel aus C V noch ein dünnes Faserbündel aus C VI. Der M. subclavius war ein monomerer Muskel, empfängt nur einen einzigen Ast aus dem 6^en^ Spinalnerven.

Die Pectoralmuskelgruppe wird aus drei Nn. thoracici anteriores versorgt. Der Obere entsteht aus einem Strange der aus der Verbindung des 6^en^ und 7^en^ Spinalnerven hervorgeht, und führt dem Pectoralis mayor aus beiden Spinalnerven Fasern zu, der Mittlere entsteht aus einer Schlinge, welche die Art. axillaris umfasst, und deren schwache eparterielle Wurzel von dem oberen N. thoracicus anterior sich abtrennt, während ihre hyparterielle kräftige Wurzel aus einem Strange stammt der aus der Verschmel-

zung des 8en, 9en und 10en Spinalnerven gebildet wird. Dieser Nerv, der hauptsächlich den M. pectoralis minor innervirt, besteht aus Elementen des 7en und 8en Spinalnerven. Aus der segmentalen Zusammensetzung der Pectoralisschlinge geht hervor dass die Art. axillaris auch bei Propithecus intersegmental gelagert ist, und zwar zwischen dem 7en und 8en Spinalnerven. Der untere N. thoracicus anterior macht sich ebenfalls frei aus dem obenerwähnten Strange, innervirt den Pectoralis minor, und den sogenannten Pectoralis tertius und zeigt eine segmentale Herkunft aus dem 8en und 9en Spinalnerven.

Fig. 33.

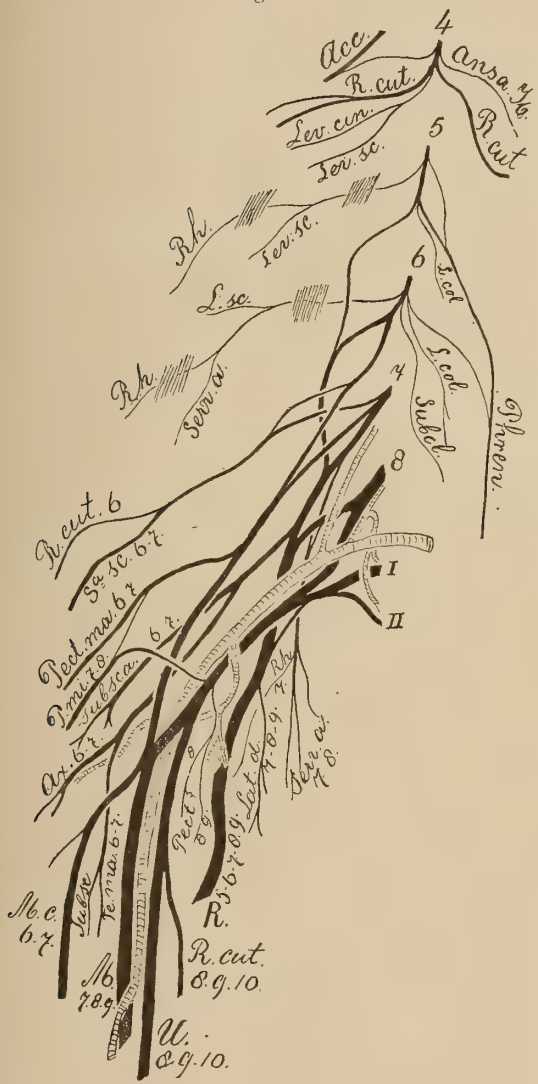

Der Plexus brachialis von Propithecus diadema [1]).

Von den kurzen dorsalen Aesten des Plexus, geht der N. suprascapularis aus dem 6en und 7en Spinalnerven hervor; im Hautast dieses Nerven verlaufen jedoch nur Fasern des 6en Segmental-Nerven zur Peripherie. Wie aus Figur 29 zu sehen ist, durchbohrt dieser Hautast die Fascie welche die Lücke zwischen den beiden Portionen

[1]) Die Angabe der segmentalen Herkunft des N. musculo-cutaneus ist unrichtig statt *M. c.* 6.7, soll es heissen *M. c.* 6.7 8.

des M. deltoïdes, ausfüllt, und verästelt sich in der den M. deltoïdes überziehenden Haut.

Aus dem Teil des dorsalen Stranges, der durch die Verbindung des 6en und 7en Spinalnerven entsteht, löst sich ein kräftiger Nervenstamm ab, der sich bald in zwei Aeste spaltet. Der proximale innervirt die obere Portion des M. subscapularis, und fasst aus beiden Spinalnerven Fasern in sich, der distale spaltet sich weiter unten noch einmal in zwei gleich starke Aeste, von denen einer als N. axillaris den Teres minor und Deltoïdes versorgt mit Fasern des 6en und 7en Spinalnerven, und in einen schwachen Hautast endet, während der andere die untere Portion des Subscapularis und den Teres mayor, ebenfalls mit Elementen aus beiden Segmentalnerven versorgt. Der Latissimus dorsi ist von einem Ast innervirt der sich vom oberen Ende des N. radialis ablöst, und dessen Fasern aus dem 7en und 8en Spinalnerven stammen. Ausser den schon genannten Zweigen entstehen aus dem dorsalen Teil des Plexus noch zwei dorsale Aeste und zwar einer aus dem 6en Spinalnerven, der den M. levator scapulae, Rhomboïdes und Serratus anticus innervirt, und ein zweiter der aus zwei Wurzeln vom 7en und 8en Spinalnerven hervorgeht, und ausser einem schwachen, segmental dem 7en Cervicalnerven zugehören den Ast zum M. rhomboïdes, mit mehreren Zweigen den M. serratus anticus innervirt. Im Ganzen empfängt dieser Muskel Fasern des 6en, 7en und 8en Spinalnerven, der M. rhomboïdes solche des 6en und 7en.

Der N. musculo-cutaneus trägt einen sehr distalen Charakter, indem er seine Fasern aus dem 6en, 7en und 8en Spinalnerven bezieht. Ein derartiger weit kaudalwärts gerückter Ursprung dieses Nerven konnte bis jetzt bei den Primaten nicht konstatirt werden. Dieser distale segmentale Ursprung des N. musculo-cutaneus ist nur ein Symptom der distalen Lagerung des ganzen Plexus, welches auch noch darin zum Ausdruck kommt, dass der 10e Spinalnerv an der Zusammensetzung des Plexus ausgiebig beteiligt ist. Der Nerv löst sich vom Plexus ab an der Stelle wo ein vom 6en und 7en Spinalnerven geformter Strang, zusammentrifft mit dem vom 8en, 9en und 10en Spinalnerven gebildeten. Es ist ein kräftiger Nervenstamm der fast unmittelbar nach seiner Entstehung einen Nervenfaden zum M. coraco-brachialis brevis schickt, sodann einen zum kurzen und langen Bicepskopf und erst weiter unten einen dritten zum M. coraco-brachialis, welcher Muskel nicht vom Nerven perforirt wurde. Abweichend vom dem üblichen Befund, trennt sich bei Propithecus der Ast für den M. coraco-brachialis erst vom Nerven ab nachdem diejenige für die beiden Bicepsköpfe schon abgegeben waren. Diese Seltenheit darf wohl der nach weit abwärts gerückten Insertion dieses Muskels am Humerus, die bis zum Foramen supracondyloïdeum sich erstreckte, zugeschrieben werden.

Anastomosen mit dem N. medianus waren nicht zur Entwicklung gekommen. Achtet man auf den segmentalen Ursprung des N. musculo-cutaneus, aus dem 6en, 7en und 8en Spinalnerven, in Konnex mit der Thatsache dass die Art. axillaris intersegmental zwischen dem 7en und 8en Spinalnerven verläuft, so folgt daraus dass in diesem Falle der N. musculo-cutaneus auch eine hyparterielle Wurzel besitzt, mit anderen Worten die Achselarterie ist zwischen zwei Wurzeln des N. musculo-cutaneus gelagert. Etwas derartiges haben wir früher schon bei zwei Affenarten konstatiren können (Colobus und Cercopithecus albigularis). Doch sind in diesen drei Fällen die Verhältnisse gänzlich verschieden. Bei Colobus und Cercopithecus verläuft die Arterie mehr proximal als gewöhnlich und tritt daher in den Plexusbezirk des N. musculo-cutaneus, während bei Propithecus die Art. intersegmental an ihrer normalen Stelle gelagert ist, der Nerv jedoch segmental weiter abwärts gerückt ist.

Der N. medianus ist zusammengesetzt aus Fasern des 7en, 8en und 9en Spinalnerven, und entsteht aus der Axillarisschlinge gleichzeitig mit dem N. musculo-cutaneus. Im Sulcus bicipitalis lagert der Nervenstamm anfänglich vor der Art. brachialis. In der Mitte des Oberarmes verläuft sodann die Arterie über den Nerven lateralwärts, dringt nicht, wie das Gefass in das Foramen supracondyloïdeum ein. Der N. ulnaris entsteht aus einem Nervenstrange, der aus der Vereinigung des 8en, 9en und 10en Spinalnerven gebildet wurde, und fasst von jedem dieser Nerven Fasern in sich. Kurz nach seiner Entstehung löst sich der N. cut. brachii internus mayor, der ebenfalls aus den drei genannten Spinalnerven Elemente in sich fasst von ihm ab. Vom N. radialis sei zum Schlusse noch erwähnt dass seine meist distale Wurzel aus dem 9en Spinalnerven stammte, während seine meist proximale Wurzel auf den 5en Spinalnerven zurück zu führen war. Letzteres ist desto merkwürdiger, da sonst keine Fasern des 5en Spinalnerven sich an der Bildung des Plexus beteiligten.

Bezüglich der Gefässverhältnisse sei noch bemerkt, dass auch bei Propithecus von der Arterie subclavia ein Ast abgegeben wurde der den distalen Rand des Plexus umschlingt, wie solches bei Perodicticus der Fall war, und wie ich es auch bei Microcebus Smithii konstatiren konnte. Wie bei Perodicticus gesellt sich auch bei Propithecus dieses Gefäss schliesslich dem Nervus axillaris zu, nur ist bei beiden Arten der Verlauf in so weit different, dass bei Perodicticus die Arterie auch hinter den N. radialis verläuft, während bei Propithecus ein Verlauf vor dem Radialisstamme statt findet. Gleiches war bei Microcebus Smithii der Fall.

ZWEITER ABSCHNITT.

Vergleichend Anatomische Ergebnisse.

Über den Plexus Hypoglosso-cervicalis.

In seiner magistralen Arbeit über die spino-occipitalen Nerven hat Fürbringer [1]) gezeigt, dass im Laufe der Phylogenese allmählig eine Trennung sich ausbildet zwischen Plexus cervicalis und Plexus brachialis. Bei Haien und Rochen ist eine grössere oder kleinere Anzahl von Spinalnerven gleichzeitig an der Bildung der beiden, die hypobranchiale Muskulatur und die Flossenmuskulatur innervirenden Plexus beteiligt; beide — der Plexus hypoglosso-cervicalis und der Plexus brachialis — haben somit eine wechselnde Zahl Spinalnerven gemein. Diese bei Haien und Rochen zwar schwankende, jedoch immer noch ziemlich beträchtliche Zahl Spinalnerven, welche sich an der Bildung beider Plexus beteiligen, ist bei den Ganoïden schon zu einem einzigen, mitunter zu zwei Segmentalnerven reduzirt, während es bei den Dipnöer keine Spinalnerven mehr giebt, welche gleichzeitig an der Innervation der hypobranchialen Muskulatur und an der Extremitätenmuskulatur beteiligt sind. Während somit bei den niederen Fischen eine grössere oder kleinere Anzahl Myotomen sich zu hypobranchialer- und Extremitätenmuskulatur differenzirt, verschiebt sich das Bildungsniveau der Extremitätenmuskulatur allmählig distalwärts und isolirt sich schliesslich gänzlich von der Kiemenbogenmuskulatur. Gleiche Verhältnisse wie die Dipnöer zeigen die Amphibien. Bei Beiden schliesst sich (sehe Fürbringer l. c. S. 451 und S. 489) der Plexus brachialis unmittelbar an der distalen Grenze des Plexus cervicalis an, und als individuelle Variation kann es hier noch zu einer partiellen Superposition beider Plexus kommen. (Pipa). Die bei Dipnöer und Amphibien sich einstellende Emancipation des Plexus cervicalis und Plexus brachialis ist, wie der Autor sich l. c. S. 507 ausdrückt, bei den Sauropsiden perfect geworden, wozu sowohl die Reduction des Kiemenapparates als die caudalwärts erfolgte Wanderung der vorderen Extremität das ihrige beitragen. Bei den meisten Formen

[1]) M. Fürbringer. Ueber die spino-occipitalen Nerven der Selachier und Holocephalen. Zeitschr. für Carl Gegenbaur, Leipzig 1897.

findet sich zwischen den beiden Plexus eine wechselnde Anzahl Segmentalnerven die mit keinem der beiden Plexus in Verbindung stehen. Über die Mammalia äussert sich der Autor (l. c. S 535) folgender Weise: „Die Emancipation des Plexus hypoglosso-cervi-„calis gegenüber dem Plexus brachialis ist eben so weit fortge-„schritten wie bei Sauropsiden, beide Plexus sind vollkommen von „einander gesondert, und auch durch intermediäre, d. h. keinem „der beiden Plexus zugehörende Spinalnervengebiete geschie-„den."

Es liegt nun auf der Hand dass wir zunächst die Frage beantworten: wie verhalten sich die beiden Plexus der Primaten dieser allgemeinen Erscheinung gegenüber. Zuvor muss dazu etwas über die Grenzen der Plexus festgestellt werden. Die untere Grenze des Plexus cervicalis ist ohne weiteres erkennbar an dem letzten Spinalnerven der noch an der Innervation der hypobranchialen Muskulatur beteiligt ist, wodurch nicht gesagt sein will dass es nicht weiter distalwärts gelagerte Spinalnerven geben kann, die das Halsbezirk innerviren, entweder mit motorischen Aesten (z. B. für die Mm. scaleni) oder mit sensibelen.

Wir wenden jedoch hier die Bezeichnung Pl. cervicalis im Sinne Fürbringer's als Pl. cervicalis s. str. oder Pl. hypoglosso-cervicalis an. Die Bestimmung der oberen Grenze des Pl. brachialis bietet mehr Schwierigkeit. Verlegt man dieselbe in den meist proximalen Spinalnerven der noch beteiligt ist an der Innervation der auf die Schultergürtel wirkenden Muskeln, dann wäre die obere Grenze dieses Plexus gegeben durch den proximalen Spinalnerven, der den M. sterno-cleido-mastoïdeus innervirt, das ist in den meisten Fällen der Zweite und bei jener Annahme würde keine Isolirung von Plexus cervicalis und Plexus brachialis bestehen. Bei unserer Wahl für die obere Grenze des Pl. brachialis mussen wir uns leiten lassen durch den Charakter der Frage welche wir zu beantworten versuchen, nämlich: wie schwankt bei den Primaten die Anlage der Extremität zu dem Bildungsniveau der hypobranchialen Muskulatur, und für die richtige Beantwortung dieser Frage ist es erwünscht die Anlage der trunco-zonalen Muskulatur ausser Acht zu lassen. Denn wie wir später näher auseinandersetzen werden, entzieht sich diese Muskelgruppe in gewissem Grade den Schwankungen in der segmentalen Anlage der übrigen Muskelgruppen der Extremität. Wir werden also als proximaler Grenznerv des Plexus brachialis betrachten den ersten Spinalnerven der an der Innervation jener Muskeln beteiligt ist, deren Ursprungs- und Insertionsfläche sich auf dem Skelett der Extremität findet. Es hat sich dabei herausgestellt, dass in allen Fällen die dorsale zono-stelepodiale Mus-

kulatur, welche vom N. suprascapularis innervirt ist, am meisten proximal angelegt wird.

Die folgende Tabelle stellt die segmentale Zusammensetzung des Plexus cervicalis s. str. und dessen Verhalten zum proximalen Grenznerven des Plexus brachialis übersichtlich dar. Ich beschränke mich in dieser Tabelle, wie in allen welche im Laufe dieser Abhandlung noch folgen werden, auf die Ergebnisse meiner eigenen Untersuchung, nur der Vollständigkeit und Zuverlässigkeit der Angaben wegen, werde ich Eisler's Beobachtungen bei Gorilla von Zeit zu Zeit mit vermelden, was immer durch (E) angedeutet sein wird.

	Segmentale Zusammensetzung des Plexus hypoglosso-cervicalis.	Proximaler Grenznerv des Plexus brachialis.
Gorilla (E)	I II	IV
Chimpanse	I II III	IV
Orang [1])	I II	IV
Hylobates Mülleri . . .	I II	IV
Semnopith. nasicus . .	I II III	V
Colobus ursinus. . . .	I II III	V
Macacus niger	I II III	V
Cercopith. albigularis. .	I II III	V
Cynoceph. mormon . .	I II III IV	V
Cebus hypoleucus . . .	I II	V
Ateles Belzebuth . . .	I II III IV	V
Mycetes seniculus . . .	I II III	V
Chrysothrix sciurea . .	I II	V
Midas rosalia	I II	V
Lemur macaco	I II III	VI
Lepilemur mustelinus. .	I II	V
Perodicticus Potto. . .	I II III	V
Propithecus diadema . .	? IV	VI

Aus dieser Tabelle sind mehrere Schlussfolgerungen zu ziehen. Als erstes Ergebniss muss hervorgehoben werden dass das Bildungsniveau der hypobranchialen Muskulatur segmental niemals zusammentrifft mit dem der Extremitätenmuskulatur, bei den Primaten

[1]) Wiewohl die Nn. cervicalis I und II bei Orang nicht verfolgt worden sind, musste doch der Plexus cervicalis s. str. auf diese Nerven beschränkt gewesen sein, da aus N. cervicalis III kein Ast zur hypobranchialen Muskulatur zog.

sind Plexus cervicalis und Plexus brachialis immer isolirt von einander durch eine intermediäre Zone, deren Breite bei den verschiedenen Geschlechtern schwankt, und zwar in folgender Weise. Bei Chimpanse, Cynocephalus und Ateles ist diese intermediäre Zone am schmalsten, da die kaudale Grenze des Plexus cervicalis und die kraniale des Plexus brachialis in zwei einander unmittelbar benachbarten Segmenten fallen, es sei im 3^{en} und 4^{en} wie bei Chimpanse oder im 5^{en} und 6^{en} wie bei Cynocephalus und Ateles. Zu diesen Fällen sei jedoch bemerkt, dass auch hier die Breite der intermediären Zone, jene eines Segmentes übertriffen haben kann. Zweifelsohne war dieses der Fall bei allen untersuchten Altweltsaffen (mit Ausnahme von Chimpanse und Cynocephalus) und weiter bei Mycetes, Perodicticus und Propithecus. Das intermediäre Segment, das somit weder an der Bildung der hypobranchialen Muskulatur noch an jener der Extremitätenmuskulatur sich beteiligt, schwankte bei den verschiedenen Formen. Bei den Anthropomorphen war es das dritte, bei den übrigen katarhinen Affen, sowie bei Mycetes und Perodicticus, war es das vierte, bei Propithecus endlich war es das fünfte. Bei allen diesen Arten war es evident dass die intermediäre Zone die Breite eines Segmentes übertrifft, es ist dazu in allen diesen Fällen noch möglich, dass die wirkliche Breite dieser intermediären Zone selbst grösser war als zwei Segmente, z. B. wenn ihre obere Grenze in der proximalen Hälfte des dritten, ihre untere Grenze in der distalen Hälfte des fünften Segmentes fiel. Mit Bestimmtheit konnte man zu einer derartigen breiten Ausdehnung der intermediären Zone schliessen bei Cebus, Chrysothrix, Midas und Lepilemur, wo die distale Grenze des Plexus cervicalis vom 2^{en} Spinalnerven, die proximale Grenze des Plexus brachialis vom 5^{en} Spinalnerven gebildet wurde. Weder der 3^{e} noch der 4^{e} Spinalnerv beteiligten sich somit an der Bildung eines dieser beiden Plexus. Bei Lemur macaco war solches mutatis mutandis mit den 4^{en} und 5^{en} Spinalnerven der Fall.

Für die ganze Reihe der Primaten sehen wir also die Behauptung Fürbringer's bestätigt, indem die Zahl der intermediären Nerven schwankt zwischen ein bis drei. Ein fixirtes, für die verschiedenen Formen der Primaten gültiges Verhältniss, besteht nicht, doch ist es evident dass bei den Prosimiae und Platyrhinen die intermediäre Zone breiter ist als bei den übrigen Primaten. Durchschnittlich beträgt die Breite der Zone bei den erstgenannten Formen zwei Segmente, bei den letzterwähnten nur ein einziges Segment. Diese Erscheinung ist nicht ohne Interesse, denn sie sagt uns dass bei den höchst differenzirten Formen das Anlageniveau der Extremität und jenes der hypobranchialen Muskulatur einander von Neuem

zu nähern angefangen sind. Aus der Tabelle geht hervor dass der Sitz dieses Vorganges nicht im Plexus cervicalis gesucht werden muss, vielmehr auf einer Ausdehnung in kranialer Richtung des Plexus brachialis beruht, denn wie wir bald näher auseinander setzen werden, erfährt der Plexus cervicalis der Anthropoïden sogar eine Einschränkung.

Wir können somit konstatiren, dass von den Prosimiae aufwärts, die intermediäre Zone eine Tendenz zeigt sich zu verschmälern, während sie sich gleichzeitig proximalwärts verschiebt. Die beiden Extremen bilden Propithecus einerseits und die Anthropomorphen anderseits, beim ersteren bildet das fünfte Segment die Mitte dieser Zone, bei den Anthropoïden (Chimpanse muss dabei ausser Acht gelassen werden) das dritte Segment.

Untersuchen wir jetzt die segmentale Zusammensetzung des Plexus cervicalis näher, an der Hand der Tabelle auf Seite 482 Aus derselben geht hervor dass die oberen Spinalnerven in wechselnder Anzahl an der Bildung dieses Plexus beteiligt sind. Ohne Ausnahme geben die zwei oberen Spinalnerven Wurzeln für den Plexus hypoglosso-cervicalis ab, dazu kann noch eine Wurzel kommen des dritten, in seltneren Fällen selbst des vierten Spinalnerven. Es schwankt somit die Wurzelzahl dieses Plexus zwischen zwei und vier.

Es ist natürlich nicht erlaubt auf Grund der nur wenigen Zahlen die in der bezüglichen Tabelle vorliegen zu etwas Speziellem zu schliessen, doch kommen in derselben Erscheinungen zum Ausdruck, welche in ihrer Allgemeinheit wertvolle Fingerzeigen sind. Bei den vier dort erwähnten Prosimiae finden sich drei verschiedene Wurzelzähle, die Aussage, welcher Zustand bei dieser Primatengruppe Norm sein wird ist nicht möglich. Gleiches gilt von den Platyrhinen, auch von diesen muss es vorläufig unentschlossen bleiben, ob bei den Neuweltsaffen der beschränkte Plexus mit nur zwei, oder jener mit drei oder vier Wurzeln Regel bildet.

Betrachten wir die Wurzelzahl bei den zwei Gruppen der Katarhinen: Cynopitheciden und Anthropoïden, dann ist zunächst zu konstatiren dass hier die Wurzelzahl nicht so schwankend ist, und weiter dass die Anthropoïden sich ziemlich scharf von den Cynopitheciden unterscheiden. Bei den fünf untersuchten Cynopitheciden (Semnopithecus, Colobus, Macacus, Cercopithecus, und Cynocephalus) war der Plexus in vier Fällen aus drei spinalen Wurzeln gebildet, bei Cynocephalus kam eine vierte dazu. Diese Konstanz kontrastirt sehr mit der Variabilität bei Platyrhinen und Prosimiae. Bei den vier Anthropoïden besteht in drei Fällen der Plexus aus

zwei Wurzeln, bei Chimpanse tritt eine dritte hinzu. Die mitgeteilten Befunde lehren natürlich nichts bezüglich des normalen Zustandes bei jedem der untersuchten Geschlechter, ziemlich unbestimmt weisen sie hin auf eine allgemeine Differenz zwischen den beiden Familien der schmalnasigen Affen, bei den Cynopitheciden zählt der Plexus cervicalis normaliter drei, bei den Anthropoïden nur zwei Wurzeln, es scheint somit bei den Anthropoïden die hypobranchiale Muskulatur einer Reduction zu unterliegen am distalen Ende. Welche Stelle der Mensch dieser Erscheinung gegenüber einnimmt ist nicht leicht zu entscheiden, denn es liegen bis jetzt noch keine systematische Untersuchungen über die individuellen Variationen dieses Plexus beim Menschen vor Nach dem was mir aus persönlicher Beobachtung bekannt ist, scheint in den meisten Fällen der Plexus cervicalis aus den drei ersten Spinalnerven seine Wurzeln zu beziehen. Doch ist auch der Fall nicht seltsam dass der dritte Spinalnerv an dieser Bildung fremd bleibt, und weniger häufig sehen wir auch beim Menschen den vierten Spinalnerven sich an der Zusammensetzung dieses Plexus beteiligen.

Die Weise in welcher die verschiedenen Wurzeln des Plexus cervicalis unter einander schlingenförmig verbunden sind und mit dem Hypoglossusstamme oder dessen Ramus descendens zusammenhangen ist äusserst variabel, wie es die Textfigur 34 übersichtlich dar zu stellen bezweckt. Hauptsächlich ist dieselbe abhängig von der Wurzelzahl der Plexus, sondern dass auch bei gleicher Wurzelzahl die anatomische Zusammensetzung dennoch sehr verschieden sein kann, wird z. B. durch die Schemata c. d. e. f. g. der Fig. 34 erwiesen. Das zweite Moment das als formbestimmend gelten darf, wird geboten durch die Beziehung der Wurzeln zu dem Hypoglossusstamme. Die hypobranchiale Muskulatur ist die kaudale Fortsetzung der Zungenmuskulatur, die bekanntlich sich einst aus hypobranchialer Muskulatur differenzirt hat. Der enge genetische Zusammenhang zwischen beiden Muskelgruppen documentirt sich noch in der Verbindung des Plexus cervicalis mit dem Hypoglossus, zum von Fürbringer sogenannten Plexus hypoglosso-cervicalis. Die Verbindung der spinalen Komponenten dieses Plexus mit dem zwölften Hirnnerven ist eine sehr schwankende und wie es durch die Untersuchungen von Holl [1]) und mir gezeigt werden konnte, ist die äussere Tectonic dieses Plexus sehr komplizirt. Hauptergebniss dabei war dass der sogenannte R. descendens hypoglossi besteht aus ascendirenden und descendirenden Fasern, und dass diese letzteren

[1]) M. Holl. Beobachtungen über die Anastomosen des N. hypoglossus. Zeitschr. f. Anat. u. Entwickl. gesch. Bnd. II 1876.

nicht anders sind als ein Teil der Spinalnervenfasern welche sich schon central mit dem Hypoglossusstamme verbunden hatten. Die ascendirenden Fasern stammen aus dem Spinalnervenast welcher sich weiter unten mit dem R. descendens verbindet. Bezüglich der Aetiologie der eigentümlichen Form des Plexus cervicalis, habe ich in dem ersten Abschnitt der „Segmentaldifferenzirung des menschlichen Rumpfes" hingewiesen auf die grosse Rolle welche die Vena jugularis dabei spielt. Denn jene Spinalfasern welche sich direkt dem Hypoglossusstamme anschliessen, verlaufen hinter die Vena jugularis, die übrigen verlaufen vor dieses Gefäss. Es durchsetzt somit die Vena jugularis den Plexus cervicalis, und die Stelle wo das Durchtreten statt findet, bestimmt zum nicht geringen Teil die Form des Plexus. Wie durch die Schemata in Fig. 34 beleuchtet wird schwankt diese Durchtrittstelle folgender Weise.

Der einfachste Zustand stellt das Schema Fig. 34 *a* dar. Es konnte dasselbe konstatirt werden bei Lepilemur, Midas, Chryrothrix, Cebus, Orang und bei dem Gorilla von Eisler. Es bestehen nur zwei spinale Wurzeln, die erste verbindet sich gänzlich mit dem Hypoglossusstamme, verläuft mit diesem hinter die Vene, die zweite verläuft vor die Vene, verbindet sich mit Fasernbündeln der erste im R. descendens Hypoglossi. In diesem Falle ist die Vene gerade zwischen dem ersten und zweiten Spinalnerven gelagert. Von diesem Zustand lässt sich durch eine geringe Verschiebung der Durchtrittstelle in kranialer Richtung jenen des Schema *b*, der bei Hylobates angetroffen wurde ableiten. Hier bestehen ebenfalls zwei Würzel wobei vom ersten Spinalnerven ein Teil der Fasern hinter die Vene mit dem Hypoglossusstamme verläuft, ein anderer Teil verbindet sich mit der Wurzel aus C II, um mit dieser vor die Vene hin zu ziehen. Hier lagert sonach die Vene zwischen Fasern des ersten Spinalnerven.

Wenn es drei Wurzeln giebt kann die Vene gelagert sein zwischen der ersten und zweiten Wurzel. Es giebt dabei zwei Möglichkeiten. In beiden verbindet sich die erste Wurzel gänzlich mit dem Hypoglossusstamme, die zweite und dritte Wurzel können nun entweder gesondert sich mit dem R. descendens verbinden, wie es bei Perodicticus (Fig. 34 *c*) der Fall war, oder sie können gemeinschaftlich mit diesem Ast sich vereinigen, nachdem sie vorher zu einem einzigen Nerven verschmolzen sind. Dieser Zustand kam zur Beobachtung bei Lemur, Colobus und Chimpanse (Fig. 34 *d*.). Ein variirtes Verhalten tritt ein sobald die Vene den Plexus ein wenig mehr kranialwärts durchsetzt nämlich zwischen den Elementen des ersten Spinalnerven. Dann gabelt die Wurzel aus

C I sich, der eine Ast verbindet sich mit dem Hypoglossusstamme, der zweite verläuft abwärts, verbindet sich mit der zweiten Wurzel,

Fig. 34.

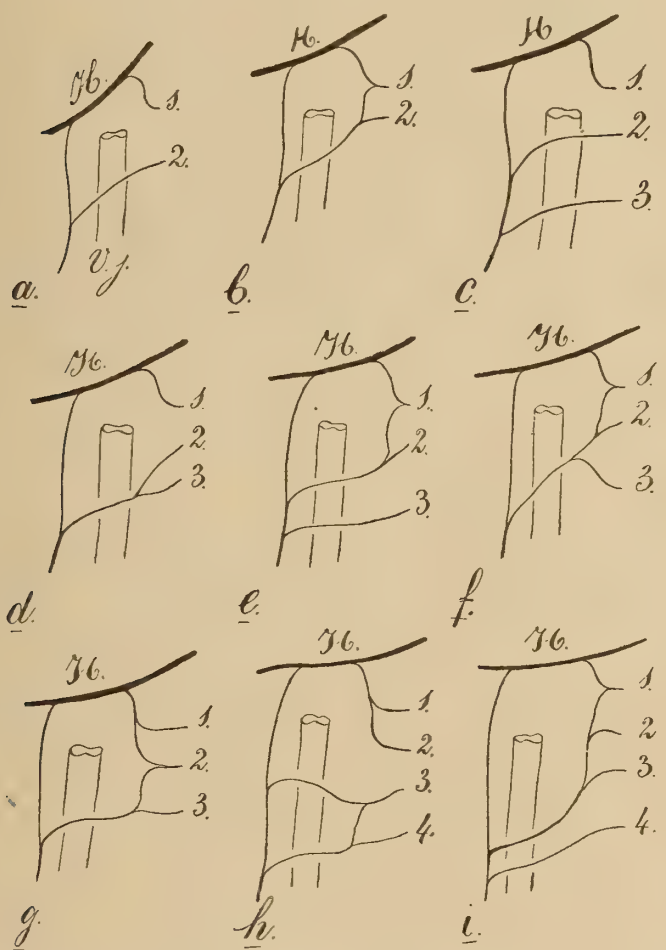

Schemata von der Form des Plexus hypoglosso-cervicalis bei den Primaten.

und zieht mit dieser vor die Vene hin, entweder ohne sich mit der dritten Wurzel zu verbinden (Fig. 34 *e*), wie bei Mycetes, oder mit der dritten Wurzel eine Schlinge bildend, wie es bei Macacus niger der Fall war (Fig. 34 *f*). Ein dritter Zustand tritt ein wenn die Vene den Plexus in einem mehr kaudalen Niveau durchsetzt, und zwar zwischen den Fasern des zweiten Spinalnerven. Dann entsteht ein sehr symmetrischer Plexus. Die Wurzel aus C II

teilt sich gabelförmig, der obere Ast verbindet sich mit der Wurzel aus C I und verläuft mit dieser hinter die Vena jugularis, der untere Ast zieht abwärts, verbindet sich mit der Wurzel aus C III und verläuft mit dieser vor die Vene. Diese Plexusform kam bei Cercopithecus und Semnopithecus zur Beobachtung (Fig. 34 *g*).

Auch die zwei Fälle in welchen der Plexus aus vier spinalen Wurzeln gebildet wurde sind different. Bei Ateles (Fig. 34 *h*) lagert die Vene zwischen dem zweiten und dritten Cervicalnerven, die Wurzeln aus C I und C II verbinden sich mit einander, ziehen aufwärts und gesellen sich dem Hypoglossusstamme bei, jene aus C III spaltet sich in zwei Äste, der obere verläuft nach vorn, verbindet sich unmittelbar mit dem R. descendens, während der untere sich mit der Wurzel aus C IV verbindet um mit dieser sich dem R. descendens Hypoglossi an zu schliessen. Bei Cynocephalus gabelt sich die erste Wurzel, der obere Ast verbindet sich mit dem Hypoglossusstamme, verläuft mit diesem hinter die Vene, der untere Ast verbindet sich mit der zweiten und dritten Wurzel, um zusammen mit diesen den R. descendens zu erreichen, während die vierte Wurzel sich selbständig mit dem R. descendens verbindet (Fig. 34).

Mit den beschriebenen Formen wird die Zahl der Konstructionsarten des Plexus hypoglosso-cervicalis wohl nicht gänzlich erschöpft sein, es lassen sich doch noch andere Verbindungsweisen ausdenken, sie kamen jedoch nicht zur Beobachtung.

Die zur Beobachtung gelangten Formen lehren uns, dass die Vena jugularis bei den Primaten den Plexus cervicalis durchsetzen kann zwischen den Fasern des Nervus C I (Fig. 34 *b*, *e*, *f*, *i*), oder gerade zwischen C I und C II (Fig. 34, *a*, *c*, *d*), oder zwischen den Elementen des Nervus C II (Fig. 34 *g*), oder zwischen dem 2^{en} und 3^{en} Cervicalnerven (Fig. 34 *h*).

Ueber die Rami cutanei cervicales des Plexus cervico-brachialis.

Als solche führe ich sämmtliche sensibele Plexusäste an, welche prozonal vom Schultergürtel zur Peripherie ziehen. In ihrer Ausbreitung sind diese Nerven bei Affen und Halbaffen eben so wenig zum Halse beschränkt als beim Menschen, dehnen sich aufwärts noch über einen Teil des Kopfes, nach unten über die Schulterrundung und die obere Brustpartie aus, sowie über die Haut der Regio supraspinata. Im allgemeinen zeigen diese Nerven grosse Ähnlichkeit in ihrer Ausbreitungsweise bei den verschiedenen Affen, indem sie meistenfalls vom hinteren Rande des M. sterno-cleido-mastoïdeus aus fächerförmig sich in dem Halsbezirk und

den angrenzenden Gebieten verzweigen. Eine Vergleichung der Textfigur 2 (Chimpanse) 28 (Lemur) und 27 (Mycetes) genügt um die hauptsächlichsten Differenzen welche im Ausbreitungsbezirk und in topographischer Lagerung zur Beobachtung gelangten, zu zeigen. Zunächst ist aus diesen Figuren zu sehen, dass bei jenen Formen bei welchen ein Hautast des N. suprascapularis besteht (Mycetes und Lemur) die sogenannten Nervi supraclaviculares in ihrer Ausdehnung beschränkt sind, indem sich in der Haut der Schulterwölbung der erwähnte Hautnerv verästelt Bei jenen Formen, wo der N. supraaxillaris zwischen den beiden Portionen des M. deltoïdes zu Vorschein tritt (Lemur) ist solches in höherem Grade der Fall als bei den Formen wo dieser Hautast in der Morenheim'schen Grube zur Peripherie gelangt (Mycetes).

Ein weiteres Moment das den differenten topographischen Verlauf dieser Nerven beherrscht, bildet der M. levator cinguli. Es beeinflusst dieser Muskel weniger die zum Kopfe ziehenden Äste, da diese immer um den Hinterrand des M. sterno-cleido-mastoïdeus umbiegen. Der am meisten nach hinten sich verzweigende Nerv, der die Haut der Regio supraspinata versorgt, und auch den meist distalen segmentalen Ursprung aufweist wird von diesem Muskel am meisten beeinflusst. Er kann, wie bei Lepilemur, Ateles und Orang den M. levator cinguli durchsetzen oder unter diesen Muskel verlaufen wie es bei Perodicticus, Lemur, Nyctipithecus, Cebus Cercopithecus der Fall war. Bei Lemur, biegt selbst ein nach vorn verlaufender Nerv um den Hinterrand des Muskels um (Fig. 28). In beiden Fällen kommt der Nerv nicht sogleich hinter den M. levator cinguli zu Vorschein, sondern verläuft erst in einen etwas tieferen Niveau eine kürzere oder längere Strecke abwärts. Bei den meisten Altweltsaffen haben die Ri cutanei cervicales sich dem bahnbestimmenden Einfluss dieses Muskels entzogen, laufen über denselben hinweg, oder kreuzen denselben gar nicht, wie in jenen Fällen, wo der Muskel ganz vom M. trapezius verdeckt ist, und unter diesem Muskel am Schultergürtel inserirt. Form und Entwicklungsgrad, sowie die Insertion dieses Muskels bieten bei den verschiedenen Primatengeschlechtern ausserordentlich grosse Verschiedenheiten, auf welche einzugehen jedoch nicht im Rahmen dieser Abhandlung passt. Was die einzelnen Nerven betrifft sei hier nur darauf hingewiesen, dass ein N. occipitalis minor, bei den niederen Formen der Primaten nicht als selbständiger Nerv ausgebildet ist, es steht vielleicht die Sonderung dieses Nerven mit der stärkeren Entwicklung des postauricularen Teiles des Schädels in Konnex.

Die segmentale Herkunft der Rami cutanei cervicales ist nur

geringen Schwankungen unterworfen. Mit nur wenigen Ausnahmen sind sie Producte des 2en, 3en und 4en Spinalnerven, nur bei Lepilemur, Cynocephalus und Colobus waren auch Fasern des 5en Spinalnerven an der Bildung dieser Hautnerven beteiligt. Das periphere Bezirk jenes Spinalnerven dehnte sich im distalen Teile des Ausbreitungsgebietes dieser Hautnervengruppe aus. Besonders darf noch hervorgehoben werden, dass der erste Spinalnerv in seinem Ramus ventralis keine Hautnerven zur Peripherie schickt. Dieses Fehlen von ventralen sensibelen Fasern im ersten Spinalnerven ist schon vielfach als Normalzustand auch beim Menschen konstatirt worden. Da ich dem ersten Spinalnerven der Primaten eine gesonderte Abhandlung zu widmen gedenke, gehe ich hier nicht weiter auf diese Erscheinung ein.

Ueber die Reduction der sensibelen Elementen des fünften Spinalnerven.

Der erste Cervicalnerv ist nicht der einzige Komponent des Plexus cervico-brachialis der eine Reduction sensibeler Elementen zeigt. Wir können von diesem ganzen Plexus die Hautäste einteilen in solche welche zum Halse und zum angrenzenden Bezirk ziehen, und in solche welche sich in die Haut der freien Extremität verzweigen. Letztere gelangen zur Peripherie längs sämmtlichen langen Nervenbahnen welche aus dem Plexus entstehen und zur freien Gliedmasse ziehen, Ausnahmsfälle wie z. B. das Fehlen eines Ramus cutaneus des N. musculo-cutaneus bei Ateles, stehen wohl vereinzelt da. Von den kurzen Nerven welche für die Extremitätenmuskulatur bestimmt sind führen die N. thoracici bisweilen sensibele Fasern, sonst finden sich solche nur konstant am N. axillaris angeschlossen, und bei den Prosimiae und den meisten Neuweltsaffen noch am N. suprascapularis.

Untersuchen wir nun welchen Anteil jener Spinalnerv, der kaudal unmittelbar folgt auf den letzten der noch an der Bildung der Ri cutanei cervicales beteiligt ist, an der Innervation der Haut nimmt, dann stossen wir auf eine unerwartete Erscheinung.

Bei Propithecus ist der meist kaudale Spinalnerv aus welchem Rami cutanei cervicales hervorgehen, der vierte. (Textfigur 33). Verfolgen wir die Verzweigung des fünften Cervicalnerven bei diesem Tiere, dann sehen wir dass der Nerv zwar motorische Äste zum Diaphragma, zum Levator Scapulae und Rhomboïdes absendet, daneben einen dünnen Verbindungszweig, der sich dem Radialisstamme anlegend, längs diesem die freie Extremität erreicht, jedoch weder der N. suprascapularis noch der N. axillaris fassen

von diesem Segmentalnerven Fasern in sich, beide Nervenbahnen entstammen dem 6en und 7en Spinalnerven. Dass somit längs diesen Bahnen keine sensibele Nervenfasern des 5en Spinalnerven zur Peripherie gelangten, war klar. (Der R. cut. des N. suprascapularis konnte gänz auf den 6en Spinalnerven zurückgeführt werden). Es besteht bei Propithecus also nur die Möglichkeit dass sensibele Elemente des 5en Spinalnerven in dem Verbindungszweig zum N. radialis vorhanden gewesen sind. Doch zweifle ich die sensibele Natur dieser Wurzel des N. radialis aus C V an. Denn der Bezirk der sensibelen Hautäste des N. radialis schliesst sich proximalwärts nicht unmittelbar jenem der Ni cutanei cervicales an, somit kann auch der Hautbezirk der bezüglichen Elementen — gesetzt sie wären sensibel — sich nicht an jenem der R. cutanei cervicales anschliessen. Hieraus würde folgen dass selbst wenn die Wurzel des N. radialis aus C V sensibeler Natur gewesen wäre, doch immer zwischen dem Segmentalgebiet des fünften Cervicalnerven, und jenem des vierten ein Bezirk eingeschaltet gewesen sein würde, der aus einem mehr kaudalen Spinalnerven innervirt wurde. In jedem Falle würde somit die Kontinuïtat in der regelmässigen Auffolgung der segmentalen Hautinnervation gestört gewesen sein. Und es ist schwierig sich vor zu stellen wie z. B. ein vom 6en Spinalnerven innervirtes Hautgebiet zwischen jenen des 4en und 5en sich hätte einschieben können. Das würde in Streitt sein mit dem System der segmentalen Hautinnervation wie es von Sherrington bei den Affen, von mir beim Menschen beschrieben worden ist. Wiewohl ich es nicht als eine Thatsache habe konstatiren können, glaube ich jedoch gerechtigt zu sein zur Behauptung dass höchst wahrscheinlich die Wurzel des Radialis aus C V bei Propithecus nicht sensibeler Natur war. Aber dann fehlten bei diesem Tiere die sensibelen Elemente des 5en Cervicalnerven gänzlich, eine gewiss unerwartete Erscheinung, welche jedoch in der Litteratur nicht vereinzelt dasteht. Denn es hat Ruge [1]) die Thatsache aufgedeckt dass bei Chiromys madagascarensis der 14e thoraco-lumbale Spinalnerv seinen Ramus cutaneus lateralis vollständig eingebüsst hat, wiewohl der 13e und 15e mit einem solchen ausgestattet waren. Auch hier handelt es sich um eine Discontinuïtat in der segmentalen Hautinnervation, und die Erklärung des Zustandes bei Chiromys bietet gewiss grössere Schwierigkeit, als in unserem Falle. Denn wie aus einer Vergleichung der peripheren Verästelung des 5en Cervicalnerven bei den übrigen Prosimiae hervorgeht, ist

[1]) G. Ruge. Der Verkürzungsprocess am Rumpfe von Halbaffen. Morph. Jahrb. Bnd. XVIII S. 295.

die vielleicht totale Reduction der sensibelen Elementen dieses Spinalnerven bei Propithecus nur das Symptom eines allgemeinen Reductionsprocesses, dem dieser Nerv bei den Prosimiae zu unterliegen scheint. Wir werden dieses in einer der folgenden Paragraphen näher auseinandersetzen, an dieser Stelle müssen wir noch die Reduction der sensibelen Elemente des 5^{en} Cervicalnerven auch bei den anderen Prosimiae anzeigen.

Zunächst führe ich dazu den Zustand bei Lemur macaco an (Figur 30). Der 4^{e} Spinalnerv ist in ausgiebiger Weise an der Bildung der Rami cutanei cervicales beteiligt, der 5^{e} Cervicalnerv ist sehr zart, sendet nur motorische Äste zum Levator scapulae, Rhomboides, Diaphragma und Subscapularis und giebt schliesslich eine Wurzel ab für den N. suprascapularis. Dieser Nerv empfängt auch noch ein Nervenbündel aus dem 6^{en} Spinalnerven, und aus diesem Nervenbündel geht der motorische Ast zum M. supraspinatus und M. infraspinatus hervor, während der Hautnerv, der sogenannte N. supraaxillaris aus Elementen des 6^{en} und 5^{en} Spinalnerven besteht. Sehr deutlich war es in diesem Falle dass alle sensibelen Elemente des 5^{en} Spinalnerven im Nervus supraaxillaris beschlossen waren. Das segmentale Hautgebiet des 5^{en} Spinalnerven war somit beschränkt auf den Ausbreitungsbezirk des R. cutaneus vom N. suprascapularis. Und noch nicht einmal das ganze Gebiet dieses Hautastes fiel dem erwähnten Spinalnerven zu, da auch Fasern des 6^{en} Spinalnerven sich darin verzweigten. Bei Lemur ist somit die hochgradige Reduction der sensibelen Elemente des 5^{en} Spinalnerven evident, sie waren auf einem kleinen Gebiet der Schulterründung beschränkt.

Bei Lepilemur (Fig. 26) konnte diese Reduction ebenfalls gezeigt werden. Bei diesem Tier verlaufen jedoch die sensibelen Elemente längs anderen Bahnen zur Peripherie als bei Lemur, und zwar erreichen sie die Haut durch die N^{i} cutanei cervicales. Alle sensibelen Fasern des auch bei Lepilemur sehr zarten N. cervicalis V waren einem einzigen N. cutaneus cervicalis angeschlossen, der sich in zwei Zweigen spaltet, jeder Zweig verbindet sich mit einem Ast aus N. cervicalis IV.

Bei Perodicticus (Fig. 32) bestehen zwei Hautäste welche Faserzüge des N. cervicalis V in sich fassen, nämlich jener des N. suprascapularis, der sogenannte N. supraaxillaris, und jener des N. axillaris. Zieht man in Erwägung dass beide Äste ausser solchen des fünften Cervicalnerven noch dem sechsten Cervicalnerven entlehnte sensibele Fasern führten und weiter dass die Faserbündel welche aus C V zum N. axillaris und zum N. supraaxillaris zogen äusserst schwach waren, dann wird es deutlich dass auch bei Perodicticus

das Hautgebiet des 5en Cervicalnerven sehr beschränkt gewesen sein muss.

Das Obenstehende ist, wie ich meine genügend für die Schlussfolgerung, dass im allgemeinen bei den Prosimiae der fünfte Spinalnerv mehr oder weniger reducirt ist. Bei Propithecus ist höchstwahrscheinlich diese Reduction bis zum völligen Schwund sämmtlicher ventralen Gefühlsfasern fortgeschritten, es hat sich eine Diskontinuität in der segmentalen Innervation der Haut eingestellt. Bei den übrigen erwähnten Formen war der segmentale Hautbezirk in hohem Grade beschränkt, und die Bahnen längs welchen die Fasern zu diesem Hautgebiet gelangen, wechseln individuell sehr. Bei Perodicticus war die Bahn des N. suprascapularis und N. axillaris benützt, bei Lemur jene des N. suprascapularis, bei Lepilemur schliesslich nur einer der Rami cutanei cervicales. Bei den Simiae ist diese Reduction nicht zu konstatiren, da bei diesen Formen, ausser den schon bei den Prosimiae genannten, auch noch die Bahn des N. musculo-cutaneus (Neuweltsaffen) und jene des N. medianus und N. radialis (meiste Altweltsaffen) von den sensibelen Fasern des fünften Cervicalnerven eingeschlagen wird. Auf diese Erscheinungen komme ich an geeigneter Stelle zurück, es war hier nur meine Absicht auf eine Reductionserscheinung am Plexus cervico-brachialis hin zu weisen. Es sei hier noch besonders bemerkt dass diese Reduction ihren Sitz findet in jener Zone welche schon früher in Nachfolgung von Fürbringer als intermediäre Zone unterschieden wurde.

Ueber den Plexus accessorio-cervicalis.

Viel einfacher als die Verbindungen zwischen N. hypoglossus und Spinalnerven und weniger variabel als diese, gestalten sich jene zwischen den Spinalnerven und dem N. accessorius. Die folgende Tabelle bezweckt von den verschiedenen individuellen Zuständen die zur Beobachtung gelangten eine übersichtliche Darstellung zu geben. In der ersten Reihe sind die Spinalnerven vermeldet, welche mit dem Accessoriusstamme verbunden waren, in der zweiten Reihe ist die Innervation des M. sterno-cleido-mastoïdeus, in der dritten jene des M. trapezius vermeldet.

	Spinalnerven welche mit dem Stamme des N. accessorius sich verbinden.	Innervation des Musc. sterno-cleido-mastoïdeus.	Innervation des M. trapezius.
Propithecus. . .	? V	?	?
Lepilemur . . .	III IV	XI C III	XI C III IV
Perodicticus. . .	III IV	C II	XI C III IV
Lemur	III IV	C II	XI C III IV
Midas.	II III	XI C II	XI C II III
Nyctipithecus . .	? IV	?	?
Chrysothrix. . .	III IV	XI C II III	XI C III IV
Mycetes	III IV	C II	XI C III IV
Ateles	III IV	XI C II III	XI C III IV
Cebus.	III IV	XI C II	XI C III IV
Cynocephalus . .	III IV	XI C II III	XI C III IV
Cercopithecus . .	III IV	XI C II	XI C III IV
Macacus.	III IV	XI C II III	XI C III IV
Colobus	II III IV	XI C II III	XI C II III IV
Semnopithecus. .	III IV	XI C II III	XI C III IV
Hylobates . . .	II III IV	XI C II	XI C II III IV
Orang	II? III IV	XI C II?	XI C II? III IV
Chimpanse . . .	III IV	XI C III	XI C III IV

Für die Beurteilung der Wurzelzahl mussen Propithecus und Nyctipithecus, von welchen der Plexus nur vom vierten Spinalnerven herab untersucht wurde, ausser Acht bleiben, auch von Orang sind die Angaben nicht vollständig. Die erste Reihe der obenstehenden Tabelle lehrt dass in überaus den meisten Fällen der Stamm des N. accessorius durch zwei cervicale Wurzeln verstärkt wird. Mit nur einer einzigen Ausnahme stammen diese beiden spinalen Wurzeln des N. accessorius aus dem 3^{en} und 4^{en} Spinalnerven, nur bei Midas waren sie vom 2^{en} und 3^{en} abgegeben. In einigen wenigen Fällen war die Wurzelzahl vermehrt, indem noch ein dritter Spinalnerv sich mit dem Stamme des Accessorius verbunden hat, dieses war der Fall bei Colobus und Hylobates, bei welchen Affen auch der 2^{e} Spinalnerv eine Ansabildung mit dem Accessorius anging. Die Verbindungsstelle zwischen den spinalen Wurzeln und dem Accessoriusstamme findet sich immer distal

von der Stelle wo der Ast zum M. sterno-cleido-mastoïdeus sich vom Mutterstamme ablöst, sodass man ziemlich sicher sein kann dass die spinalen Fasern welche sich mit dem Accessoriusstamme verbinden für den M. trapezius bestimmt sind.

Wenn wir jetzt zunächst die dritte Reihe der obenstehenden Tabelle überblicken so können wir konstatiren dass die Innervation des Trapezius niemals weiter als bis zum 4^{en} Spinalnerven fortschreitet, und mit einer gewissen Zähigkeit bei diesem Spinalnerven inne zu halten scheint. Bei keinem einzigen Primat fand ich eine Beteiligung des 5^{en} Myotomes an der Bildung des M. trapezius, wogegenüber die Thatsache steht, dass mit Ausnahme von Midas bei allen Primaten das Bildungscentrum der Cervicalportion dieses Muskels sich bis in das vierte Cervicalmyotom fortsetzt. Wenn man in Betracht ziehet dass hier die Ergebnisse von achtzehn Primaten vorliegen, dann verdient diese Erscheinung besonders hervorgehoben zu werden. Wir hatten schon Gelegenheit kurz hinzuweisen auf die Verschiebung welcher die proximale Grenze des Plexus brachialis bei den Primaten unterliegt, und welche besonders hervortritt wenn man die Prosimiae und die Anthropoïden neben einander stellt. Ohne an dieser Stelle näher auf diesen Vorgang ein zu gehen, heben wir nur hervor dass während die kraniale Grenze des Plexus brachialis eine labile ist, die kaudale segmentale Grenze des Trapezius als ziemlich fixirt erscheint. Die Umbildungen am kranialen Rande des Plexus brachialis beeinflüssen somit die Entwicklung des cervicalen Centrum des Trapezius nicht. Die Anzahl der Cervicalmyotomen von denen Bildungsmaterial in den M. trapezius übergeht schwankt nur wenig. In den meisten Fällen sind es das dritte und vierte Myotom, bei Midas war es das zweite und dritte, bei Colobus und Hylobates bezog der Muskel Material aus dem 2^{en}, 3^{en} und 4^{en} Cervicalmyotom.

Zahlreicher sind die Schwankungen welche bei der Innervation des M. sterno-cleido-mastoïdeus zur Beobachtung gelangten. Eine Vergleichung der zweiten und dritten Reihe der obenstehenden Tabelle lehrt dass in allen Fällen das cervicale Bildungsmaterial dieses Muskels einem mehr kranialwärts liegenden Niveau als jenes für den M. trapezius entspringt. In den meisten Fällen haben beide Bildungscentren ein Myotom gemein, und dieses ist meistenfalls das dritte, wie bei Lepilemur, Chrysothrix, Ateles, Cynocephalus, Macacus, Semnopithecus uud Gorilla (E), bisweilen ist es das zweite, wie bei Midas und Hylobates, und vielleicht Orang. Ganz vereinzelt steht das Verhalten bei Colobus dar, wo der cervicale Teil beider Muskeln zwei Myotomen gemein hat, nämlich das zweite und das dritte.

Der einfachste und zugleich meist interessante Innervirungsmodus des M. sterno-cleido-mastoïdeus ist jener wobei der Muskel gar keine Accessoriusfasern empfängt, nur aus dem zweiten Spinalnerven Fasern bezieht. In diesem Falle ist der Muskel sonach ganz ein Product der Cervicalmyotome. Dreimal konnte ein derartiger Zustand konstatirt werden und zwar bei Mycetes, Lemur und Perodicticus. Dass diese sehr merkwürdige Erscheinung bei zwei von den drei Prosimiae deren ganzen Plexus untersucht wurde auftrat, verdient gewiss besondere Erwähnung. Wie im systematischen Teil schon bemerkt worden ist hat Kohlbrugge einmal beobachtet dass der Trapezius ausschliesslich durch Cervicalnerven innervirt wurde. Eine analoge Beobachtung ist einmal von Curnow (Journ. of Anat. VII S. 309) beim Menschen gemacht worden. Hier endete der N. accessorius beiderseits im M. sterno-cleido-mastoïdeus, und war der Trapezius ausschliesslich vom 3en und 4en Cervicalnerven innervirt. Ein Pendant zu der alleinigen Innervation des M. sterno-cleido-mastoïdeus aus Cervicalnerven teilt Kohlbrugge mit in seiner Arbeit über die Hylobatiden. Bei drei Spezies dieses Geschlechtes empfängt der Muskel gar keine Fasern aus den Cervicalnerven, ist ausschliesslich vom N. accessorius innervirt. Diese Innervirungsweise scheint inzwischen eine seltene zu sein, wenigstens kam sie bei keinem meiner Primaten zur Beobachtung. Die erwähnten verschiedenen Innervirungsweisen liegen von Neuem Zeugniss ab von der Ausgiebigkeit der Schwankungen welchen das Anlageniveau dieses Muskels unterliegt.

Der zweite Innervirungsmodus des Musculus sterno-cleido-mastoïdeus der die Tabelle aufweist ist jener wobei der Muskel gleichzeitig aus dem N. accessorius und dem zweiten Cervicalnerven innervirt ist. Dies war bei Midas, Cebus, Cercopithecus und Hylobates der Fall. Meistenfalls entstand hier der den Muskel innervirende Nerv aus einer Schlinge zwischen einem Accessoriusast und einem Ast des 2en Spinalnerven. Als dritter Modus muss jener erwähnt werden wobei der Muskel ausser der Innervation des Accessorius, noch vom zweiten und dritten Cervicalnerven innervirt ist, wenn sonach das cervicale Bildungscentrum sich etwas mehr kaudalwärts ausgedehnt hat. Bei verhältnissmässig vielen Spezies kam dieser Zustand zur Beobachtung, nämlich bei Chrysothrix, Ateles, Cynocephalus, Macacus, Colobus und Semnopithecus. Bekanntlich wird diese Innervirungsart des M. sterno-cleido-mastoïdeus auch am häufigsten beim Menschen angetroffen.

Nur in zwei Fällen konnte konstatirt werden dass der zweite Cervicalnerv nicht an der Innervation des M. sterno-cleido-mastoïdeus teilnahm, und dieser Muskel ausser vom N. accessorius allein

noch vom 3en Spinalnerven innervirt wurde. Dies war der Fall bei Lepilemur und Chimpanse.

Durchmustert man die in der Tabelle niedergelegten Daten so wird es deutlich dass den Schwankungen, welche das Bildungscentrum des M. sterno-cleido-mastoïdeus aufweist keine systematische Bedeutung zuerkannt werden darf, in jenem Sinne dass man daraus zu einer entwicklungsgeschichtliche Umordnung oder Verschiebung in gewisser Richtung dieses Bezirkes schliessen kann. Überdies wenn man das cervicale Bildungscentrum des M. sterno-cleido-mastoïdeus und des Trapezius zusammen als ein einheitliches betrachtet, dann wird die Variationsbreite unmittelbar viel geringer, denn dieses zusammengesetzte Niveau dehnt sich mit nur wenigen Ausnahmen in das 2en, 3en und 4en Myotom aus. Die einzige Ausnahme hierauf sind Chimpanse und Lepilemur, wo es dem zweiten- und Midas, wo es dem dritten Myotom fremd bleibt. Von der cervicalen Portion beider Muskeln erscheint das Bildungsniveau bei den Primaten sonach ziemlich fixirt, zumal wenn man es mit den Anlagebezirken anderer Muskeln nnd Muskelgruppen vergleicht, wie solches später geschehen wird. Es geht daraus hervor dass die *Intensität der segmentalen Umbildung nicht für alle Muskelgruppen die gleiche ist.*

Ich wünsche noch kürzlich den Umstand hervor zu heben, dass ich bei keinem einzigen Primat eine Verbindung angetroffen habe zwischen dem N. accessorius und dem ersten Cervicalnerven, eine Verbindung welche auch beim Menschen regelmässig fehlt. Es besteht somit auch bei den Affen und Halbaffen eine Dysmetamerie in dieser Muskelgruppe, da die cervikale Bildungsportion sich nicht unmittelbar der kraniellen anschliesst. Beide Portionen sind durch das, sich an der Bildung dieses Muskels nicht beteiligende erste Cervicalsegment von einander getrennt. Bei Propithecus und Chimpanse hat sogar auch das zweite Segment keinen Anteil an der Entstehung dieses Muskels genommen. In seiner jüngsten, gedankenreichen Abhandlung über den Musc. sternalis [1]) erklärt Eisler sich nicht mit dieser Deutung des M. trapezius als dysmetameres Gebilde einverstanden, da wie er sich ausdrückt bei keinem einheitlichen Muskel eine Diskontinuität im metameralen, zum Aufbau benützten Material, und damit eine Innervation aus nicht serial aufeinanderfolgenden Spinalnerven nachgewiesen ist (l. c. 41). In glücklicher Weise beseitigt der Autor dann die Kontradiction

[1]) P. Eisler. Der Musculus sternalis, seine Ursache und Entstehung, nebst Bemerkungen über die Beziehungen zwischen Nerv und Muskel. Zeitschr. für Morphologie und Anthropologie. Bnd III. Heft I.

welche ein von ihm selbst mitgeteilter Befund bei Gorilla — wo der M. rhomboïdes aus dem N. dorsalis scapulae und daneben aus dem 3en und 4en Intercostalnerven innervirt sein würde — mit dieser allgemeinen Regel bilden würde. Auf Grund von analogen Befunden behauptet der Autor jetzt, dass diese Fasern aus dem 3en und 4en Intercostalnerven sensibeler Natur gewesen sein müssten, motorisch wurde der Muskel lediglich aus dem N. dorsalis scapulae innervirt. Ich freue mich dass dieser zuverlässige Autor diesen Widerspruch gegen die erwähnte fundamentale Erscheinung der Muskelsegmentation in dieser Weise beseitigt hat. Wo er sich jedoch gegen die von mir hervorgehobene Dysmetamerie des M. trapezius und M. sterno-cleido-mastoïdeus wendet, kann ich ihm nicht beistimmen und halte, so lange der anatomische Beweis nicht den Gegenteil bewiesen hat an meiner Meinung fest. Ich bleibe doch der Meinung dass wir in dieser Frage die genannten Muskeln nicht in einer Linie mit den übrigen stellen dürfen. Es ist ja immerhin möglich dass, wie der Autor es vorstellt, der erste Spinalnerv die genannten Muskeln wohl innervirt, aber derart dass seine Fasern sich schon intravertebral dem Accessorius anschliessen, und mit dessem Stamme aus dem Schädelgrunde zu Vorschein traten. Diese Möglichkeit erharrt jedoch noch eines anatomischen Nachweises, ebenso wie die Behauptung des Autors dass je nachdem der N. accessorius in seine intravertebrale Bahn mehr oder weniger cervicale Elemente aufnimmt der Zuschuss aus dem Plexus cervicalis geringer oder umfanglicher ausfallen wird. Letzteres ist lediglich ein Postulat, und ich habe gute Grunde ein anderes demgegenüber zu stellen dass nämlich die tiefer aus dem Halsmark austretenden intravertebral vom N. accessorius aufgenommen Fasern, mit der Innervation des Trapezius und Sterno-cleido-mastoïdeus nichts zu schaffen haben. Es bestehen hier bestimmte morphologische Korrelationen auf welche ich hier nur hinweise, welche ich gelegentlich später aus zu arbeiten gedenke.

Wie übrigens schon gesagt bin ich der Meinung, dass man in der Frage der dysmetameren Zusammensetzung des M. trapezius und M. sterno-cleido-mastoïdeus diese Muskeln nicht in einer Linie mit den übrigen Körpermuskeln stellen darf. Denn ich habe an geeigneter Stelle [1]) die Gründe entfaltet warum ich in diesen Muskeln, das Product einer Verschmelzung zweier Muskellager erblicke, ein oberflächliches, der Kopfregion entsprossen, und ein tiefes, welches aus den Cervicalmyotomen herkömmlich ist. Letzteres variirt

[1]) L. Bolk. Die Segmentaldifferenzirung des menschlichen Rumpfes und seiner Extremitäten. I Morph. Jahrb. Bnd. XXV.

selbständig, wie ich es an der bezüglichen Stelle zu beweisen versucht habe besonders auf Grund von den Untersuchungen Fürbringer's [1]), und wie es auch von Neuem bewiesen wird durch die, im Anfang dieses Abschnittes tabellarisch geordneten Daten.

Der Nervus phrenicus.

Von diesem Nerven ist die Anatomie in keinem Falle weiter untersucht worden als bis zur oberen Thoraxaperture, der Verlauf und die Verästelungsweise in der Brusthöhle können somit hier nicht zur Sprache gebracht worden.

Wir knüpfen unsere Besprechung an unterstehender Tabelle fest in welcher ausser dem segmentalen Aufbau des Nerven, angegeben ist der letzte Spinalnerv der noch einen Ast zum Plexus hypoglossocervicalis sendet, und die Spinalnerven welche an der Innervation des M. subclavius beteiligt sind. Die Gründe dazu werden später erörtert.

	Letzte spinale Wurzel des Plexus cervicalis.	Segmentale Wurzeln des N. phrenicus.	Innervation des M. subclavius.
Propithecus . .	4	5. 6	6
Lepilemur . . .	2	4. 5. **6**	**6**. 7
Perodicticus . .	3	4. 5. 6	6. 7
Lemur	3	4. 5. **6**	**6**. 7
Midas	2	3. 4. 5. 6	6
Nyctipithecus. .	?	4. 5. **6**	**6**
Chrysothrix . .	2	4. 5	7
Mycetes . . .	3	4. 5. **6**	**6**. 7
Ateles	4	4. 5. **6**	**6**
Cebus	2	4. 5. 6	6
Cynocephalus. .	4	**5**. 6	**5**
Cercopithecus. .	3	4. **5**	**5**
Macacus . . .	3	4. 5. 6	5. 6
Colobus	3	4. 5. 6	6
Semnopithecus .	3	4. 5. 6	5
Hylobates . . .	2	4. 5	5. 6
Orang	2	**4. 5**	**4. 5**
Chimpanse. . .	3	3. 4. 5	5. 6

[1]) M. Fürbringer. Zur vergleichenden Anatomie der Schultermuskeln. Morph Jahrb. Bnd. I.

Bezüglich der segmentalen Zusammensetzung des Nerven sei Folgendes bemerkt. Wie es zu erwarten war, zeigt die Segmentation des Nerven Variationen, welche jedoch nicht so ausgiebig sind wie wir dieselben beim Plexus hypoglosso-cervicalis kennen gelernt haben, und bei anderen Muskelgruppen nachweisen werden. Eine Vergleichung der individuellen Zustände zeigt das Bestehen bei den untersuchten Primaten eines Spinalnerven, der immer an der Bildung des N. phrenicus beteiligt ist, und zwar der fünfte. Ebenfalls konnte mit nur zwei Ausnahmen eine Beteiligung des 4^{en} Spinalnerven konstatirt werden; diese Ausnahmefälle lieferten Propithecus und Cynocephalus. Man ist somit berechtigt zum Satz dass bei den Primaten immer der fünfte, in überaus den meisten Fällen überdies der vierte Spinalnerv an der Bildung dieses Nerven beteiligt ist, diese beiden Nerven bilden gleichsam den Kern dieses motorischen Astes des Plexus cervico-brachialis. Dass dieses nicht nur für die Primaten gilt, sondern eine für sämmtliche Säugetiere gültige Erscheinung ist, ist von von Gossnitz l. c. erwiesen worden.

Variationen werden verursacht durch eine eventuelle Mitbeteiligung des kranial oder kaudal benachbarten Spinalnerven an der Zusammensetzung dieses Nerven. Es scheint somit das Anlageniveau des M. diaphragmaticus bei den Primaten ziemlich fest in dem 4^{en} und 5^{en} Myotom fixirt zu sein. Bisweilen bleibt es zu diesen beiden Myotomen beschränkt wie bei Chrysothrix, Cercopithecus, Hylobates und Orang, in anderen Fällen dehnt es sich mehr kaudalwärts bis in das sechste aus; dieser Zustand konnte in zehn von den neunzehn Fällen konstatirt werden, und zwar bei Lepilemur, Perodicticus, Lemur, Nyctipithecus, Mycetes, Ateles, Cebus, Macacus, Colobus, Semnopithecus. In etwa der Hälfte der Fälle war sonach das Zwergfell ein aus dem 4^{en}, 5^{en} und 6^{en} Myotom hervorgegangenes trimeres Gebilde.

Als Ausnahme darf es bezeichnet werden, wenn das Anlageniveau des M. diaphragmaticus sich weiter kranialwärts ausstreckt um Beziehung zum dritten Myotom zu erlangen. Derartiges konnte nur zweimal konstatirt werden und zwar bei Chimpanse und Midas. Doch sind beide Fälle einander nicht ganz gleich zu setzen. Denn beim Chimpanse entsteht der Nerv aus dem 3^{en}, 4^{en} und 5^{en} Spinalnerven. Ein Vergleich mit der letzt besprochenen Gruppe deutet darauf hin dass das Anlageniveau des Diaphragma sich ein wenig kranialwärts verschoben hat, seine Beziehung zum sechsten Myotom einbüssend um dagegen Beziehung zum dritten zu erwerben. Bei Midas dagegen entsteht der N. phrenicus aus N. cervicalis III bis N. cervicalis VI, und dieses weist nicht auf eine Verschiebung, sondern auf eine Ausdehnung des Anlageniveau des Diaphragma

hin, wodurch der Muskel statt aus nur drei, aus vier Segmenten Ursprung nimmt. Dieser Fall, wobei somit der M. diaphragmaticus ein quadrimeres Gebilde geworden ist, ist äusserst selten. Auch bei einem Cercopithecus sabaeus konnte von Gössnitz eine quadrimere Herkunft des Muskels konstatiren.

Wiewohl das Anlageniveau des Zwergfelles mehrere Variationen bei den verschiedenen Untersuchungsobjecten aufweist, geben diese keinen Anlass um innerhalb der Primatenreihe zu einer Verschiebung desselben in diese oder jene Richtung zu schliessen. Es will mir vorkommen dass die verschiedenen Zustände welche bei den Primatengeschlechtern konstatirt werden konnten, sich auch als individuelle Variationen würden auffinden lassen bei jedem willkürlichen Geschlecht oder Spezies der Primaten, mit anderen Worten: es schwankt die segmentale Anlage des Zwergfelles bei den Primaten zwischen zwei Grenzen welche vielleicht bei den verschiedenen Geschlechtern die gleiche sind. Und von diesem Standpunkte aus kann man sagen dass innerhalb der Primatenreihe das Anlageniveau des Zwergfelles fixirt ist. Über das Längemaass dieses Centrum in cranio-kaudaler Richtung sind nur approximative Angaben zu machen.

Zur Beurteilung dieser Ausbreitung ist der Umstand von Bedeutung dass in keinem Falle der Muskel monomer war. In sieben Fällen war er dimer, in elf Fällen trimer, in einem Falle quadrimer. Das Fehlen des monomeren Zustandes weist darauf hin dass die kranio-kaudale Länge des Bildungsbezirkes, die Breite eines Segmentes immer übertriffen wird, und die so häufige Dimerie (in elf von den achtzehn Fällen) giebt Anlass zur Vermuthung dass das Niveau etwas länger sein wird als anderthalb Segment. Doch legt die Quadrimerie des Muskels bei Midas davon Zeugniss ab, dass das Bildungscentrum nicht immer gleicher Länge ist, denn quadrimer kann ein Muskel nur dann sein, wenn sein Anlageniveau die Breite von zwei Segmenten übertrifft, nur bei einer minimalen Länge von zwei Segmenten kann die intersegmentale Topographie sich derart einstellen dass das Niveau sich in vier Segmenten ausdehnt. Eine Monomerie des Muskels ist bisher nur von Luschka beim Menschen gefunden worden [1]). Die Angabe dieses Autoren dass er in etwa ein Drittel der Fälle nur eine Innervation aus C IV fand, steht jedoch so vereinzelt da, dass man Grund hat hier ein unwillkürliche Versehen zu vermuthen.

Verfolgt man die phylogenetische Entwicklungsgeschichte des Zwergfelles, so ist schon längst und von mehreren Autoren fest-

[1]) H. Luschka. Der N. phrenicus des Menschen. Tübingen 1853.

gestellt worden, dass dieser Muskel sich differenzirt hat aus dem kaudalen Teil der hypobranchialen Muskulatur, und man ist mehrere Malen im Stande, selbst bei den höheren Formen noch Zeugnisse von der genetischen Verwandtschaft zwischen M. diaphragmaticus und hypobranchialer Muskulatur auf zu finden, und zwar in der Form von anastomosirenden Nervenfaden, die vom Plexus hypoglosso-cervicalis zum N. phrenicus oder in umgekehrte Richtung ziehen. Bekanntlich sind derartige Verbindungen beim Menschen schon mehrfach beschrieben worden (Luschka, Henle). Ich selbst war so glücklich eine Anastomose zwischen Ansa hypoglossi und N. phrenicus anzutreffen bei dem Object, das ich für meine Untersuchung über die Segmentaldifferenzirung des menschlichen Rumpfes benützte (Sehe Morph. Jahrb. Bnd. XXV. 4).

Bei den untersuchten Affen hatte ich nur ein einziges Mal Gelegenheit eine Anastomose zwischen Plexus hypoglosso-cervicalis und N. phrenicus zu beobachten und zwar bei Ateles, wo ein aus dem 3^{en} und 4^{en} Spinalnerven hervorgehender Zweig sich vom Phrenicusstamme ablöste, um sich mit dem Ramus descendens nervi hypoglossi zu verbinden. In diesem Falle waren somit Nervenfasern welche die hypobranchiale Muskulatur innerviren eine Strecke weit angeschlossen am Phrenicus, bei dem oben erwähnten von mir beschriebenen menschlichen Falle verlief die Anastomose in entgegengesetzte Richtung, es waren Fasern welche das Diaphragma versorgen am Plexus hypoglosso-cervicalis angeschlossen. Durch von Gössnitz (l. c. S. 242 (70)) sind derartige Nervenbeziehungen bei mehreren Tieren beobachtet, u. a. auch bei einem Cercpoithecus sabaeus.

Die erwähnten Nervenverhältnisse bei Ateles weisen darauf hin dass bei diesem Tiere die kraniale Grenze des Bildungsniveau vom M. diaphragmaticus unmittelbar sich anschloss an der kaudalen Grenze des Bildungsniveau der hypobranchialen Muskulatur, es besteht hier keine Lücke zwischen den Bildungscentren beider Muskelmassen, der primitive Zustand, der einst als Norm bei der Differenzirung des Diaphragma bestehen haben muss, findet sich auch hier noch wieder. Aber nur als ein Ausnahmefall. Um dieses zu zeigen habe ich in der ersten Reihe der obenstehenden Tabelle den letzten Spinalnerven des Plexus hypoglosso-cervicalis bei den verschiedenen Primaten eingetragen. Aus einer Vergleichung der in den zwei ersten Reihen dieser Tabelle mitgeteilten Befunden geht hervor dass nur in zwei Fällen ein Spinalnerv gleichzeitig an der Bildung des Plexus hypoglosso-cervicalis und des N. phrenicus beteiligt ist und zwar einmal der 4^{e} Cervicalnerv bei dem schon erwähnten Ateles, und einmal war es der 3^{e} Spinalnerv, nämlich

bei Chimpanse. Nur bei diesen zwei Tieren fallen die beiden einander zugekehrten Grenzen der Anlagebezirke der hypobranchialen Muskulatur und des Zwergfelles in den gleichen Myotom. Bei allen anderen Formen dagegen waren beide Bezirke mehr oder weniger von einander getrennt, sei es dass die hypobranchiale Muskulatur im 4^{en} Myotom endete, das Zwergfellcentrum im 5^{en} anfing, wie bei Propithecus und Cynocephalus, sei es dass die hintere Grenze des ersteren im 3^{en} die vordere des letzteren im 4^{en} Myotom sich fanden, wie es bei Perodicticus, Lemur, Mycetes, Cercopithecus, Macacus, Colobus und Semnopithecus der Fall war, oder das erstere kaudalwärts im zweiten, letzterer kranialwärts im dritten Myotom fiel, wie es bei Midas konstatirt werden konnte. In allen diesen Fällen verlaufen die beiden einander zugekehrten Grenzen der Bezirken in zwei auffolgende Myotomen, und über die Breite der Lücke, welche sich zwischen den beiden Bildungscentren findet lässt sich nichts mit Bestimmtheit sagen. In einer Reihe anderer Fällen dagegen ist mit Bestimmtheit zu konstatiren dass die Lücke welche sich zwischen den beiden Bildungscentra findet, die Breite eines Myotoms übertrifft. Solches muss der Fall gewesen sein bei Lepilemur, Chrysothrix, Cebus, Hylobates und Orang, also bei Representanten von Halbaffen, Neu- und Altweltsaffen. Denn bei diesen Tieren lag die hintere Grenze der hypobranchialen Muskulatur im zweiten Myotom, die vordere Grenze des Diaphragmacentrum im vierten. Beide Grenzen sind sonach wenigstens durch das ganze dritte Myotom von einander getrennt.

Wir kommen auf Grund des Obenstehenden zum Schlusse dass bei den Primaten als Regel eine breitere oder schmalere Lücke zwischen den segmentalen Bildungscentren der hypobranchialen Muskulatur und des Diaphragma besteht, dass diese Lücke in vielen Fällen die Breite eines Myotomes übertrifft, und dass eine direkte Berührung beider Bildungsniveau, eine seltene Ausnahme ist. Weiter kann man aus der Tabelle schliessen dass diese Lücke nicht nur, keine konstante Breite sondern auch keine konstante Lagerung besitzt, denn bei Midas z. B. strecken sich die beiden mehrfach erwähnten Grenzen im 2^{en} und 3^{en} Myotom aus, bei Cynocephalus dagegen im 4^{en} und 5^{en}, bei jener Form muss die Lücke also weiter kopfwärts sich gefunden haben als bei dieser. Und diese Erscheinung ist nicht ohne Bedeutung. Denn es ist der Nachweiss nicht schwer dass die segmentale Muskelmasse welche zwischen den einander zugekehrten Grenzen der hypobranchialen Muskulatur und des Diaphragma anfänglich sich fand, nicht weiter zur Entwicklung kommt, gänzlich reduzirt. So geht z. B. in allen jenen Fällen in welchen die bezüglichen Grenzen im zweiten und im vierten Myotom

gelagert sind, der ganze ventrale Abschnitt des dritten Myotomes verloren, es bilden sich daraus keine Muskeln. In dem Abschnitt der über die intermediäre Zone des Plexus cervico-brachialis handelt werden wir dieses weiter aus einander zu setzen haben. Wir treffen hier sonach schon die zweite Reductionserscheinung im Bereiche des Plexus cervico-brachialis der Primaten an. Oben war gezeigt dass die sensibelen Elemente des fünften Spinalnerven besonders bei den Prosimiae stark reduzirt, ja vielleicht in einem Falle total verschwunden waren, hier haben wir es mit einer Reduction motorischer Elemente zu thun, welche hauptsächlich im dritten Myotom ihren Sitz hat.

Diese Lückebildung in der segmentalen Muskelmasse ist gewiss eine merkwürdige Erscheinung, denn ob das Hiat breit oder schmal sei, es ist an der erwachsenen Muskulatur nichts davon zu bemerken, und dieses beweist uns die Thatsache dass *die definitive Form eines Muskels nicht von einer bestimmten Breite seines Anlageniveau abhängig ist.* Wir werden später weitere Beweise dafür anführen. Auch lässt die segmentale Anlage des M. diaphragmaticus in Verbindung mit jener der hypobranchialen Muskulatur zur Genüge erkennen, dass, *wenn ein Muskel als selbständiges wohl differenzirtes Element der Muskulatur zur Ausbildung gelangt ist, sein segmentales Anlageniveau im Stande ist sich völlig von jenem der Muttermasse woraus er Ursprung nahm zu emanzipiren, und selbständig zu variiren.* Es ist gewiss eine interessante Aufgabe nach zu spüren bei welchen Formen diese Emancipation des Diaphragma von der hypobranchialen Muskulatur anfängt. In dieser Beziehung ist es gewiss eine interessante Erscheinung, dass von Gossnitz [1]) in seiner ausführlichen die verschiedenen Säugetierordnungen umfassenden Tabelle der segmentalen Herkunft des Diaphragma und des Rectus colli, nur bei Dipus und Tarsius eine segmentale Lücke zwischen beiden Muskelmassen vermeldet In den übrigen, sich auf mehr als fünfzig belaufenden Fällen, war die seriale Auffolgung nicht unterbrochen. Es wurde hieraus hervorgehen, dass die so häufige Emanzipation des Diaphragmacentrum von der Bildungsmasse des Rectussystem, eine die Primaten kennzeichnende Erscheinung ist.

Es kann für die oben gezeigte Reduction der ventralen Muskelmasse der Halsmyotome nicht die Reduction des Kiemenapparates verantwortlich gestellt werden, denn bei gleicher Differenzirung des Visceralskelettes, wie wir es wohl bei sämmtlichen Primaten

---

[1]) l. c. S. 222 (70).

annehmen dürfen ist die Lücke zwischen hypobranchialer Muskulatur und Diaphragma bald breit bald schmal.

Nachdem wir die Beziehung des N. phrenicus zum Plexus hypoglosso-cervicalis in ihren vornehmsten Erscheinungen zu Tage geführt haben, werden wir die Beziehung der hinteren segmentalen Grenze des Zwergfelles zur Extremitätenmuskulatur nachspüren.

Es darf wohl als sicher gestellt gelten dass der M. diaphragmaticus aus dem Ventralteil der Myotomen sich bildet. Nicht nur ist dieses ausser Zweifel gestellt durch den Nachweis seiner phylogenetischen Entstehungsweise und seiner Verwandtschaft zur hypobranchialen Muskulatur, sondern auch die gelegentlich vorkommenden Anastomosen mit ventrale Extremitätenmuskulatur innervirenden Nerven, treten noch dafür ein. Wünscht man nun die Beziehung des M. diaphragmaticus zur Extremität kennen zu lernen, dann ist man aus dem genannten Grunde auf die ventrale Muskulatur angewiesen. Für unseren Zweck genügt es mit der segmentalen Anlage des M. subclavius zu Rathe zu gehen. Denn dass die Bildungscentra des Diaphragma und des M. subclavius nicht weit entfernt von einander liegen, ja einander in vielen Fällen vielleicht unmittelbar anliegen, dafür sprechen die öfters auftretenden Verbindungen des N. subclavius mit einer der Wurzeln des Phrenicus. Die engen anatomischen Beziehungen zwischen N. phrenicus und N. subclavius, weisen, so nicht auf eine Verwandtschaft, der Muskeln dann doch wenigstens auf eine sehr enge Nachbarschaft ihrer Bildungscentren hin.

Wenn Kohlbrugge [1]) diese Verbindung nur als nebensächlich betrachtet, zu Stande gekommen durch den gleichgerichteten Verlauf, so bin ich der Meinung dass v. Gössnitz Recht hat wenn er dagegen bemerkt, dass auch im Spinalnervenstamme die Fasern welche zum M. subclavius ziehen und jene die in den N. phrenicus übergehen, unmittelbar neben einander liegen, und dass diese Thatsache auf eine sehr nahe Verwandtschaft von M. diaphragmaticus und M. subclavius zu schliessen das Recht giebt. Ich möchte an dieser Stelle darauf hinweisen, dass v. Gössnitz mehr als es bis jetzt geschehen war, mit der Lagerung der einzelnen Muskelnervenbündel im Spinalnervenstamme bei dessen Austritt aus dem Intervertebralloch, zur Begründung etwaiger Verwandtschaft zwischen Muskeln Rechnung trägt. Ich werde im Laufe dieser Arbeit öfters Gelegenheit finden zu zeigen dass ich bezüglich der Gültigkeit dieses Princips mit ihm gleicher Meinung bin.

---

[1]) J. H. F. Kohlbrugge Die Homotypie des Halses und des Rumpfes. Arch. f An. u. Phys. Anat. Abt. 1898.

Welcher Art die Verwandtschaft zwischen M. diaphragmaticus und M. subclavius ist werden wir jetzt auf zu decken versuchen.

In der auf Seite 499 mitgeteilten Tabelle ist in der dritten Reihe die segmentale Anlage des M. subclavius mitgeteilt worden, und die Fälle, in welchen dabei der N. subclavius mit dem N. phrenicus in einigerlei Weise verbunden war sind dabei durch fette Ziffern angedeutet.

Gruppiren wir die verschiedenen Verhältnisse die zur Beobachtung gelangten systematisch, so sehen wir dass in überaus den meisten Fällen der N. phrenicus und der N. subclavius einen, bisweilen zwei Spinalnerven gemein haben. Um die unter einander abweichenden Befunde bequemlich vergleichen zu können ist in Textfigur 35 die intersegmentale Lagerung des Bildungsniveau vom Subclavius und vom M. diaphragmaticus in ihren verschiedenen gegenseitigen Beziehungen übersichtlich dargestellt. Die gerade Linie bezieht sich auf das Gebiet des Zwerchfelles, die geschlängelt verlaufende auf den Centrum des Subclavius.

Die grosse Variabilität vom Anlageniveau des Subclavius fällt sofort in's Auge, eine Variabilität welche intensiver ist als jene des M. diaphragmaticus. Chrysothrix weist eine topographische Beziehung beider Niveaux auf, die sonst bei keinem Primat zur Beobachtung gelangte. Indem nämlich das Niveau des Zwergfelles im fünften Myotom endete, lagerte das des M. subclavius ganz im siebenten, sodass zwischen beiden Bezirken das sechste Segment eingeschoben war, ohne an der Bildung eines dieser Muskeln beteiligt zu sein. Bei diesem Tier befand sich eine Lücke zwischen beiden Muskeln, welche grösser war als die Breite eines Segmentes. Dieser Zustand ist bemerkenswert denn es konnte in keinem anderen Falle der Beweis erbracht werden dass beide Bezirke nicht unmittelbar an einander grenzten.

Eine Lücke wie zwischen der hypobranchialen Muskulatur und dem Diaphragma fehlt somit mit scheinbar höchst seltenem Ausnahmen zwischen den Centra des Diaphragma und des Subclavius.

Aus Figur 35 geht weiter hervor dass die Verhältnisse in zwei Gruppen können untergebracht werden. In die erste Gruppe gehören jene Fälle, bei welchen man nur sagen kann dass die vordere Grenze des M. subclavius und die hintere des Zwerchfelles in demselben Segment liegen. In die zweite Gruppe gehören jene Fälle wo man mit Bestimmtheit sagen kann dass die vordere Grenze des M. subclavius weiter kranialwärts liegt als die hintere des Zwergfelles, sodass beide Bezirke mehr oder weniger längs einander verschoben erscheinen. Zur ersten Gruppe gehören überwiegend

die Prosimiae und die Platyrhinen, zu der zweiten Gruppe gehören nur Katarhinen.

Fig. 35.

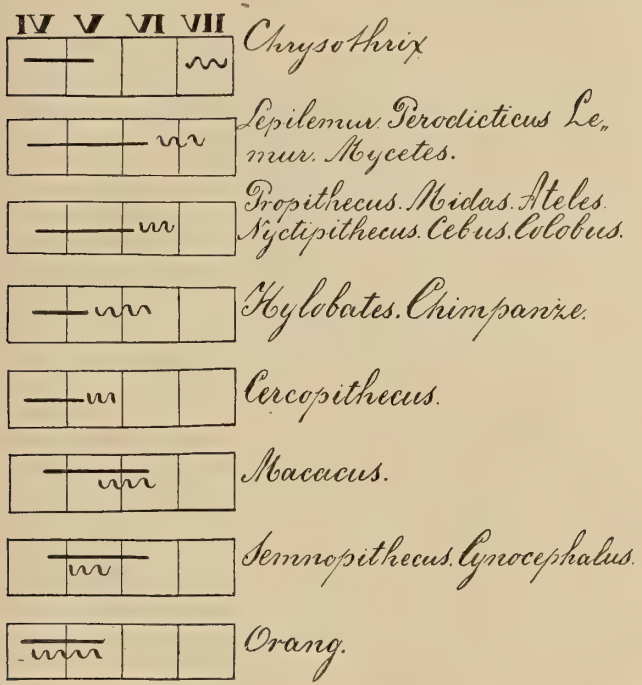

Die segmentalen Beziehungen des Anlageniveau vom Diaphragma und vom Subclavius zu einander. Die Ausdehnung des Gebietes vom Diaphragma ist durch die gerade Linie, jene des Subclavius durch die geschlängelte Linie angedeutet.

Beide Gruppen umfassen mehrere differente Zustände. Was die erste Gruppe anbelangt, können die einander zugekehrten Grenzen beider Bezirke im 6^{en} Myotom liegen, wobei das Bezirk des M. subclavius sich im 6^{en} und 7^{en} erstrecken kann, wie bei Lepilemur, Perodicticus. Lemur und Mycetes, oder zum 6^{en} Myotom beschränkt bleiben, wie bei Propithecus, Midas, Nyctipithecus, Ateles, Cebus und Colobus. Sodann können die Grenzen im 5^{en} Myotom liegen, wobei das Bildungscentrum des Zwergfelles zu diesem Segment beschränkt sein kann, wie bei Cercopithecus, oder sich noch im 6^{en} ausstrecken wie bei Hylobates und Chimpanse.

Die zweite Gruppe wobei es zweifellos war dass beide Bildungscentren nicht hinter, sondern neben einander gelagert waren zählt nur vier Repräsentanten, welche drei verschiedene Zustände kennen.

lehrten. Bei Macacus liegt die hintere Grenze des Zwerchfelles im 6en Myotom die vordere des Subclavius im 5en, dessen hintere Grenze wie jene des Diaphragma im 6en Myotom. Von diesem Tiere konnte man somit sagen dass das Bildungscentrum des M. subclavius im gleichen segmentalen Niveau lagert als die hintere Hälfte jenes vom Diaphragma. Eine zweite Variation zeigten Semnopithecus und Cynocephalus. Hier war das Bildungscentrum des Subclavius auf das 5e Myotom beschränkt, während die hintere Grenze des Diaphragma im 6en Myotom sich fand, sodass es hier ausser allem Zweifel war, dass das Diaphragma segmental weiter nach hinten sich vorschob als der Subclavius, letzterer liegt somit nicht im gleichen Niveau mit der hinteren Hälfte des Diaphragma sondern ist noch weiter kopfwärts gerückt. Der letzte Zustand weist Orang auf. Hier war die vordere Grenze beider Bildungscentren im 4en, die hintere im 5en Myotom gelagert. Zugleich besitzt der M. subclavius hier den meist kranialen Ursprung welchen ich habe konstatiren können.

Aus Obenstehendem geht zur Genüge hervor dass bei den Primaten die gegenseitige Beziehung zwischen Anlagecentrum des Diaphragma und der hypobranchialen Muskulatur eine ganz andere ist als jene zwischen Diaphragma und M. subclavius. Als Haupterscheinung der ersteren Beziehung konnten wir zwar eine Unabhängigkeit in der Genese und der Variirung beider Muskelmassen konstatiren, aber es war deutlich dass das Bildungsniveau des Diaphragma immer kaudal von jenem der hypobranchialen Muskulatur gelagert war. Bisweilen waren beide Bezirken mit einander in Berührung, oder es entfernt sich jener des Zwergfelles mehr oder weniger in kaudaler Richtung von jenem der hypobranchialen Muskelmasse, unter Bildung einer segmentalen Muskellücke. Die Beziehung zwischen M. diaphragmaticus und M. subclavius ist nun ganz anderer Art. Selbstverständlich handelt es sich nur um die topographischen Beziehungen zwischen den Anlagecentra beider Muskeln. Wenn wir in Betracht ziehen dass der Subclavius so weit nach hinten gerückt sein kann, dass ein ganzes Segment ihn von der hinteren Grenze des Diaphragma trennt, (Chrysothrix) während in anderen Fällen seine vordere Grenze isomer erscheint mit der des Diaphragma, so wird es deutlich dass die Lagerungs beziehungen zwischen beiden Centra sehr variabel sein müssen. Diese wechselvolle Verhältnisse zwischen beiden Muskelmassen, weisen darauf hin, dass das Diaphragmacentrum, und jenes des Subclavius neben, nicht hinten einander gelagert sind. Natürlich kann dabei der Subclavius mit Beibehalt seiner mehr seitlichen Lagerung kaudal vom Diaphragma sich erstrecken. In der Längszone,

woraus das Zwergfell entspringt, findet sich somit oftmals kranialwärts von diesem Centrum ein Hiat, und man muss auch hinter dem Zergfellcentrum ein Hiat sich denken.

Auf die Lückenbildung in der segmentalen Masse der Halsmuskulatur ist schon von von Gössnitz die Aufmerksamkeit gelenkt. Doch legt dieser Autor weniger Gewicht auf die Lücke zwischen Diaphragma und hypobranchialer Muskulatur, welche dann auch in der von ihm gegebenen Tabelle weniger deutlich hervortritt als in der von mir auf Seite 499 gegebenen. Diese Lücke wird offenbar seitwärts hin almählig breiter, was deutlich wird wenn man die Innervation der hypobranchialen Muskulatur mit jener der ventralen Extremitätenmuskulatur vergleicht. Als Regel — doch giebt es hierauf auch Ausnahmen — ist der M. subclavius entstanden aus der meist kranialen Portion der ventralen Muskulatur, von allen Extremitätenmuskeln wird sich somit die kraniale Grenze von diesem Muskel am meisten der kaudalen Grenze der hypobranchialen Muskelmasse nähern. Unten gebe ich nun in leicht übersichtlicher Weise eine Darstellung der segmentalen Beziehungen beider Grenzen bei den verschiedenen Primaten. (Vergl. S. 510).

Aus dieser Uebersicht geht hervor wie ausserordentlich schwankend die Beziehungen zwischen beiden Grenzen sind bei den Primaten. Bei Chrysothrix sind beide durch nicht weniger als vier Segmente von einander getrennt, bei Cynocephalus dagegen waren beide Grenze einander bis in zwei benachbarten Segmente genähert. Diese Schwankungen beruhen in gleichem Maasse auf kaudale Ausdehnung der hypobranchialen Muskulatur, als auf kraniale Verschiebung des Subclavius.

Wie ist nun diese Lücke in der segmentalen Muskelmasse, die an der Medianlinie schmal anfangend zwischen Diaphragma und Rectus colli, sich seitlich, hier vielleicht zwischen der Centra des M. omo-hyoïdeus und M. subclavius stark verbreitert sich fortsetzt zu deuten. Ist hier wirklich eine bisweilen sehr ansehnliche Masse kontraktilen Materials verloren gegangen? Ohne diese Möglichkeit zu verwerfen, darf man doch auch die andere Möglichkeit nicht aus dem Auge verlieren, nämlich dass diese Lücke eine scheinbare ist, und dass in früheren Stadien der Entwicklung dieselbe ausgefüllt war mit Muskelmaterial, das später zum Aufbau der Scalenusmuskulatur benutzt worden ist. Nachdem diese Untersuchung schon längere Zeit fertig war, erhielt ich durch die Freundlichkeit des Autoren einen Abdruck der Publication von von Gössnitz „Beitrag zur Diaphragmafrage". In mehreren Hinsichten gehen unsere Anschauungen über die Beziehungen des Zwergfelles zu verwandten Muskeln in erfreulicher Weise parallel und wie zu erwarten war werden

Bei einer Lagerung der kaudalen Grenze der hypobranchialen Musculatur im Segment:	fand sich die kraniale Grenze des Subclavius im Segment:	bei:
II	4	Orang.
	5	Hylobates.
	6	Lepilemur. Midas. Cebus.
	7	Chrysothrix.
III	5	Cercopithecus, Macacus, Semnopithecus, Chimpanse.
	6	Perodicticus, Lemur, Mycetes, Colobus.
IV	5	Cynocephalus.
	6	Propithecus, Ateles.

von uns die gleichen Haupterscheinungen in's Licht gestellt. So wird auch durch von Gösnitz besondere Aufmerksamkeit an der Lücke zwischen Subclavius und Rectus-colli (einschliesslich des Omo-hyoïdeus) gewidmet. Doch kann ich dem Autor nicht beipflichten, wenn er die diese Lücke einmal ausfüllende embryonale Muskelmasse, sich im Sterno-costalteil des Diaphragma enthalten denkt (l. c. S. 245). Denn wäre diese Ansicht richtig dann müsste das Zwergfell doch immer mit seiner kranialen Grenze an die kaudale der hypobranchialen Muskelmasse stossen, und mit seiner kaudalen Grenze an die kraniale des Subclavius.

Weder das eine noch das andere trifft bei den Primaten in allen Fällen zu, und wie schon gesagt bin ich eher geneigt zu denken dass die Bildungsmasse der Scalenusmuskulatur sich bis dicht an der ventralen Medianlinie nähert, — oder richtiger, sich fast bis zum ventralen Rande der Halsmyotomen ausdehnt — und sich keilförmig zwischen den Centra des Subclavius und der hypobranchialen Muskulatur einschiebt.

Eine merkwürdige segmental-anatomische Erscheinung tritt bei jenen Formen uns entgegen, wo die kaudale Grenze der hypobranchialen Muskulatur im zweiten Myotom, die kraniale des Diaphragma im vierten Myotom sich erstreckt. Denn bei diesen Formen — Lepilemur, Chrysothrix, Cebus und Hylobates, fehlen in dem dritten Spinalnerven motorische Fasern die zum ventralen Muskeln ziehen. Hier verästeln die motorischen Elemente sich nur an der subvertebralen Muskelmasse und an der dorsalen Muskulatur, nämlich

am M. levator cinguli und Trapezius. Ein einfacherer Differenzirungszustand lässt sich kaum denken.

Wir haben oben nachgewiesen dass das Bildungscentrum des Subclavius sich kranialwärts zu verschieben im Stande ist. Wir haben gleichzeitig betont dass die segmentale Anlage des M. diaphragmaticus zwar mehrere Variationen zeigt, dass jedoch *den Variationen des Zwergfelles keine systematische Bedeutung beigelegt werden darf.* Gleiches darf nun nicht von den Variationen des M. subclavius gesagt werden, denn wie aus der Tabelle auf Seite 499 hervorgeht, tragen die metameren Variationen des M. subclavius einen bestimmten Charakter, der im folgenden Satz zum Ausdruck gebracht werden kann: *Innerhalb der Primatenreihe verschiebt sich das Bildungscentrum des M. subclavius kranialwärts, je höher die Form im System steht, desto mehr kranial ist das Centrum dieses Muskels gelagert.* Dieser Satz kann am Besten durch die folgende Tabelle illustrirt werden:

Der M. subclavius ist ein Product

	von:	bei:
Segment	VII	Chrysothrix.
„	VII VI	Lepilemur, Perodicticus, Lemur, Mycetes.
„	VI	Propithecus, Midas, Nyctipithecus, Ateles, Cebus, Colobus.
„	VI V	Macacus, Hylobates, Chimpanse.
„	V	Cercopithecus, Cynocephalus, Semnopithecus.
„	V IV	Orang.

Scheinbar besteht in dieser Tabelle hier und dort ein Widerspruch mit der oben gegebenen allgemeinen Schlussfolgerung, z. B. wo Chrysothrix in der sehr distalen Anlage des Muskels noch hinter den Prosimiae steht. Doch stellt dieser Befund nur einen einzigen individuellen Zustand dar, der über die Normalverhältnisse bei diesem Tiere nichts aussagt. Achtet man nicht auf die Einzelheiten sondern fasst man sämmtliche Angaben übersichtlich zusammen, dann tritt wie ich meine der Vorgang so deutlich zu Tage wie man es, bei den bestehenden individuellen Schwankungen nur wünschen darf. Weder bei Prosimiae, noch bei Platyrhinen überschreitet das Bildungscentrum des Subclavius die vordere Grenze des 6^{en} Myotoms, und von den Cynopitheciden und Anthropoïden bleibt es nur bei Colobus hinter dieser Grenze zurück.

Es muss schon an dieser Stelle hervorgehoben werden dass wir hier nur mit einem Symptom eines allgemeinen Vorganges zu thun

haben, es verschiebt sich das segmentale Centrum des Subclavius nicht selbständig. Diese Wanderung in kranialer Richtung ist die Äusserung der proximalen Ausdehnung des segmentalen Centrum der Extremität als Ganzes. Früher haben wir schon Kenntniss erlangt von einem anderen Symptom dieses allgemeinen Processes, nämlich dort wo wir zeigten dass die kraniale Grenze des Plexus brachialis sich innerhalb der Primatenreihe kranialwärts verschiebt

Nachdem wir somit die kraniale Wanderung des Bildungscentrum vom M. subclavius festgestellt haben ist es nicht schwierig die Superposition dieses Centrum und jenes des Diaphragma zu begreifen. Vom letzteren Muskel verharrt das Anlageniveau in seiner segmentalen Position, dabei nur den individuellen Schwankungen unterworfen, vom erstgenannten Muskel zeigt das Centrum ebenfalls diese Schwankungen, gleichzeitig jedoch findet eine Wanderung in kranialer Richtung statt. Dadurch muss es zu einer ausgiebigen Isomerie oder segmentalen Superposition beider Centra kommen. Bei diesem Vorgang verhält sich jedoch das Zwergfellcentrum passiv.

Dieses Ergebniss unserer Untersuchung ist nicht ohne allgemeine Bedeutung denn es zeigt, *dass eine in bestimmter Richtung vor sich gehende metamere Umbildung eines Muskelcentrum, keinen Einfluss ausübt auf ein benachbartes Centrum, wenn daraus ein Muskel hervorgeht der in keiner functionellen Beziehung zum ersteren steht.* Wir werden später nachweisen dass ein solcher Einfluss wohl besteht, wenn die Muskeln functionelle Verwandtschaft besitzen.

Über die dorsalen trunco-zonalen Muskeln.

In dem zweiten Abschnitt der Segmentaldifferenzirung des menschlichen Rumpfes habe ich als trunco-zonale Muskeln jene unterschieden deren Ursprung am Rumpfskelet, und deren Insertion sich am Schultergürtel findet. Selbstverständlich kann man von diesen Muskeln zwei Arten unterscheiden, nämlich ventrale und dorsale. In Folge der weitgehenden Reduction des Ventralabschnittes des Schultergürtels bei den höheren Vertebraten und weiter in Folge davon, dass die Verbindung des Schultergürtels mit dem Rumpfskelet sich an der Ventralseite des Körpers befindet, was eine geringere Beweglichkeit dieses Teiles des Gürtels dem dorsalen Abschnitt gegenüber mit sich bringt, erscheint die Gruppe der ventralen trunco-zonalen Muskeln sehr reduzirt.

Die dorsale trunco-zonale Muskulatur dagegen ist der ventralen gegenüber viel stärker entwickelt, und vermittelt die Befestigung des dorsalen Teiles vom Schultergürtel mit dem Rumpfskelett,

und zwar zum Teil mit der Wirbelsäule, zum Teil mit den Rippen. Wenn er nicht durch seine Innervation aus einem Cerebralnerven eine Sonderstellung einnahm, musste man als meist oberflächlicher dieser Muskeln den M. trapezius anführen. Die Frage welche Stelle der aus den cervikalen Myotomen herkömmliche Teil dieses Muskels in dem Komplex der dorsalen trunco-zonalen Muskulatur einnimmt, werden wir weiter unten in diesem Paragraph aus einander setzen.

Als Komponenten dieser Muskelgruppe bei den Primaten sind der Levator cinguli, Levator scapulae, Serratus anticus und Rhomboïdes anzuführen.

Wir werden uns hier nur mit dem segmentalen Charakter dieser Muskeln beschäftigen, zu der noch immerhin sehr erwünschten systematischen morphologischen Bearbeitung dieser Muskeln für die ganze Primatenreihe, werden wir an dieser Stelle keinen Beitrag liefern.

In der untenstehenden Tabelle ist die segmentale Herkunft von den genannten Muskeln bei den untersuchten Formen übersichtlich dargestellt.

Betrachten wir von dieser Tabelle zunächst die erste, den Levator cinguli betreffende Reihe. Es fällt sofort die geringe Variabilität in der segmentalen Anlage dieses Muskels in's Auge. Mit nur geringen Ausnahmen war bei allen Primaten der Muskel ein Bildungsprodukt des 3en und 4en Myotoms, nur in einem einzigen Falle dehnte das Bildungscentrum sich weiter nach hinten aus, und zwar bei Lepilemur, wo das 5e Segment noch Bildungsmaterial am Muskel abgab. Dieser Ausdehnung in kaudaler Richtung gegenüber können zwei Fälle von Einschränkung namhaft gemacht worden, in welchen nicht das 3e und 4e sondern nur das 3e Myotom an der Bildung des Muskels beteiligt war. Dieser Zustand kam bei Ateles und Chimpanse zur Beobachtung. Meine Beobachtungen führen somit gerade zu einer kontroversen Behauptung als von Kohlbrugge [1]), bezüglich der Innervation dieses Muskels aufgestellt worden ist, wenn er sagt: „Bei den Primaten ist der Muskel allerdings monomer". Ich möchte im Gegensatz eher sagen der Muskel ist bei den Primaten fast immer dimer, Monomerie ist selten. Doch es ist möglich dass in dem citirten Satz von Kohlbrugge vielleicht ein Druckfehler vorliegt, denn l. c. S. 212 weist der Autor darauf hin, dass die Innervation bei Cuscus aus C III und C IV dieselbe ist als bei den Primaten. In dem erwähnten Passus muss, vermeine ich, statt „monomer" gelesen werden dimer.

[1]) J. H. F. Kohlbrugge. Die Homotypie des Halses und Rumpfes. Archiv für Anatomie und Entwicklungsgeschichte, Jahrg. 1898. S. 211.

Die metamere Herkunft der dorsalen trunco-zonalen Muskeln

	Levator cinguli.	Rhomboïdes.	Levator scapulae.	Serratus anticus.
Propithecus . .	? 4.	5. 6. 7	4. 3. 6.	6. 7. 8.
Lepilemur. . .	3. 4. 5.	5. 6.	4. 5. 6.	6. 7.
Perodicticus. .	3. 4.	5. 6.	4. 5.	6. 7. 8.
Lemur.	3. 4.	5. 6.	4. 5. 6.	6. 7.
Midas	3. 4.	4.	3. 4.	5. 6.
Nyctipithecus .	? 4.	4. 5. 6.	4. 5.	5. 6. 7.
Chrysothrix . .	3. 4.	4. 5.	4. 5.	5. 6. 7.
Mycetes	3. 4.	5. 6.	4. 5.	5. 6. 7.
Ateles	3.	5.	4. 5.	6. 7.
Cebus	3. 4.	3. 4. 5	4. 5.	5. 6.
Cynocephalus .	3. 4.	5. 6.	4. 5.	6. 7. 8.
Cercopithecus .	3. 4.	5.	3. 4. 5.	5. 6. 7.
Macacus	3. 4.	4. 5. 6.	3. 4. 5.	6. 7.
Colobus	3. 4.	5.	3. 4. 5.	5. 6. 7.
Semnopithecus	3. 4.	4. 5.	3. 4.	5. 6.
Hylobates. . .	3. 4.	4. 5.	4.	5. 6. 7.
Orang	3. 4.	5.	4. 5.	5. 6. 7.
Chimpanse . .	3.	5.	4. 5.	5. 6. 7.

Die Innervation des M. levator cinguli aus C V war bis jetzt noch bei keinem Tiere beobachtet worden, bei Monotremen, Beutler, Edentaten und Primaten waren nur Innervation aus dem 2en bis 4en Cervicalnerven zur Beobachtung gelangt. (Westling, Mc. Kay, Kohlbrugge).

Der M. levator cinguli liefert uns somit in seinem Bildungscentrum das Beispiel eines Anlageniveau das ausserordentlich fixirt erscheint, nicht nur dass es in dieser oder jener Richtung seine Lagerung nicht ändert, sich nicht verschiebt, sondern auch die individuellen Breite-schwankungen desselben sind sehr gering. Denn lassen wir die nicht volständig bekannt gewordene segmentale Anlage bei Propithecus und Nyctipithecus ausser Acht, dann konnte bei vierzehn von den sechszehn in der Tabelle untergebrachten Formen eine segmentale Herkunft aus dem 3en und 4en Myotom konstatirt worden.

Dieses Ergebniss unserer Untersuchung gewinnt an Bedeutung

wenn man den fixirten segmentalen Charakter dieses Muskels vergleicht mit den ausgiebigen Schwankungen welche wir in den anderen Reihen der obenstehenden Tabelle, für den M. rhomboïdes, Levator scapulae und Serratus anticus unterbringen konnten. Es ruft das so ganz eigentümliche Betragen des M. levator cinguli den anderen dorsalen trunco-zonalen Muskeln gegenüber die Vermuthung wach, dass keine Verwandtschaft zwischen diesem Muskel und den übrigen Komponenten dieser Gruppe besteht. Dagegen erscheint der fixirte segmentale Charakter dieses Muskels in einem überraschenden Licht, wenn man die segmentale Anlage dieses Muskels vergleicht mit jener des spinalen Teiles des M. trapezius. Ich verweise dazu auf die Tabelle Seite 494. Bei der Besprechung des Plexus accessorio-cervicalis habe ich schon darauf hinweisen können dass das cervicale Muskellager des M. trapezius in seiner segmentalen Herkunft nur äusserst wenig schwankt, mit nur einer einzigen Ausnahme war an der Bildung dieser Muskelportion das 3e und 4e Myotom beteiligt, bei drei Katarhinen überdies das 2e. Zwischen dem cervicalen Bildungscentrum des M. trapezius und dem Anlageniveau des M. levator cinguli besteht sonach eine grosse Übereinstimmung, welche zum Ausdruck kommt in der fast konstanten Isomerie beider Muskeln, und in der intersegmentalen Fixirung.

Diese Eigenschaften beider Muskeln weichen so sehr ab von was wir bei andern Muskeln schon gesehen haben und weiter im Laufe dieser Untersuchung noch mehrfach anführen werden, dass wir uns zur Schlussfolgerung gerechtigt glauben dass der M. levator cinguli nicht den übrigen Komponenten der dorsalen truncozonalen Muskelgruppe näher verwandt ist, sondern mehr in genetischer Beziehung zum cervicalen Teile des M. trapezius steht. Diese Verwandtschaft war schon von Kohlbrugge vermuthet worden, und in seiner Arbeit über die Muskeln und peripheren Nerven der Primaten sowie in seiner oben citirten Arbeit über die Homotypie des Halses und des Rumpfes zum Ausdruck gebracht. Wie weiter aus der letztgenannten Untersuchung dieses Forschers hervorgeht, besteht die Isomerie der Cervicalportion des Trapezius und des Levator cinguli auch bei den Beutlern und bei Hystrix. Ich stelle mir die verwandtschaftlichen Verhältnisse zwischen Levator cinguli und Cervicalportion des Trapezius derart vor, dass beide Muskeln aus einer einheitlichen Muskelmasse hervorheben, welche sich im Laufe der Entwicklung sondert in eine oberflächliche und eine tiefe Portion, erstere verbindet sich mit der inzwischen kaudalwärts ausgewachsenen kranial-Portion des Trapezius, letztere differenzirt sich zu einem selbständigen Muskel.

Ein ganz anderes Bild bietet die Anlage des M. rhomboïdes.

Monomere, dimere und trimere Bildungscentra wechseln einander hier fortwährend ab, und machen es schwierig von diesem Bildungscentrum etwas mehr für alle Primaten geltendes zu behaupten als dass dasselbe vielen Schwankungen unterliegt. Doch ist diese Labilität nicht bei allen Familien der Primaten von gleicher Intensität, ja selbst bieten die Prosimiae ein ziemlich konstantes Verhalten dar, indem bei vier in der Tabelle erwähnten Repräsentanten dieser Gruppe das Bildungscentrum des Muskels sich im 5^{en} und 6^{en} Myotom erstreckte, bei Propithecus daneben noch im 7^{en}. Man könnte hieraus schliessen dass die Breite des Bildungscentrum dieses Muskels grösser ist als jene eines Segmentes. Die Gruppe der Neuweltsaffen stellt sich dem ziemlich fixirten Charakter dieses Muskels bei den Prosimiae am schroffsten gegenüber, denn die sechs zum Untersuch gelangten Arten zeigten eben so viele differente Zustände.

Bei Midas und Ateles war der Muskel monomer, beim letzteren ein Produkt des 5^{en}, beim ersteren des 4^{en} Myotomes. Eine derartige beschränkte und sehr kranial gerückte Anlage wie bei Midas, konnte ich sonst bei keinem Affen wiederfinden. Dimer war der Muskel bei Chrysothrix, Mycetes und Cebus, beim erstgenannten streckte das Bildungscentrum des Muskels sich im 4^{en} und 5^{en} Myotom aus, beim zweitgenannten im 5^{en} und 6^{en}, während bei Cebus ein sehr eigenthümliches Verhalten zur Beobachtung gelangte. Bekanntlich besteht bei diesem Tier der M. rhomboïdes aus zwei Portionen, eine nimmt Ursprung von mehreren Processus spinosi der Hals- und Brustwirbeln, die zweite entspringt vom Schädel, unten und neben dem Ursprung des M. trapezius. Beide Portionen sind durch eine dreieckige Spalte von einander getrennt. Sehr merkwürdig erscheint nun die Thatsache dass die Kopfportion aus dem dritten Spinalnerven innervirt wurde, die vertebrale Portion aus dem fünften. Wir haben hier somit ein Beispiel eines dysmetameren Muskels. Doch erhebt sich dieser sehr eigentümlichen Erscheinung gegenüber die Frage ob es sich hier thatsächlich um einen einzigen Muskel handelt. Gehört die sogenannte Kopfportion des M. rhomboïdes diesem Muskel zu oder ist sie ein selbständiges Element der Halsmuskulatur. Eine Bejahung dieser Frage in letzterem Sinne, kommt mir plausibel vor, denn eine Innervation des M. rhomboïdes aus dem 3^{en} Spinalnerven kam sonst bei keinem anderen Affen vor. Überdies, wenn diese Portion wirklich dem M. rhomboïdes zugehörte, so hatte man mit einem Ausnahmefall zu thun, auch in der Hinsicht dass dann hier das Bildungscentrum des M. rhomboïdes weiter kranial gerückt erscheint als jenes des Levator scapulae. Und bei allen anderen Affen besitzt der M. rhomboï-

des einen mehr distalen segmentalen Charakter als der M. levator scapulae.

Eine Trimerie des Muskels fand ich bei Nyctipithecus, hier dehnte das Anlagecentrum sich über das 4e, 5e und 6e Myotom aus. Hieraus geht mit Bestimmtheit hervor dass das Bildungsniveau des Muskels bei diesem Tiere die Breite eines Segmentes übertraf. Und stellen wir diese Thatsache neben der bei Midas und Ateles konstatirten Monomerie, welche nur bestehen kann wenn das Anlagecentrum kürzer ist als ein Segment, dann kommen wir zum Schlusse dass der M. rhomboïdes bei den Platyrhinen nicht nur in der intersegmentalen Lagerung seines Bildungscentrum sehr variabel ist, sondern dass auch dessen Längemaass nicht stabil ist. Bei den Katarhinen treffen wir die gleiche Variabilität als bei den Platyrhinen; Monomerie, Dimerie und Trimerie wechseln einander ab, wobei jedoch das 5e Myotom in allen Fällen an dem Aufbau dieses Muskels beteiligt war. Bei Cercopithecus, Colobus, Orang und Chimpanse war dieses Myotom das einzige woraus der Muskel Ursprung nahm, bei Semnopithecus und Hylobates war das Bildungscentrum mehr proximalwärts gerückt, der Muskel hat sich aus dem 4en und 5en Myotom differenzirt, bei Cynocephalus dagegen lag es ein wenig weiter nach hinten, und waren das 5e und 6e Myotom an der Zusammensetzung des Muskels beteiligt gewesen. Ein Fall von Trimerie kam bei Macacus zur Beobachtung, hier war der Muskel aus dem 4en, 5en und 6en Myotom herkömmlich.

Vergleicht man den Gesammtcharakter der segmentalen Anlage des Muskels bei den Katarhinen mit jenem bei den Prosimiae, dann bekommt man den Eindruck, dass das Bildungscentrum des Muskels innerhalb der Primatenreihe sich kranialwärts verschiebt, der Vorgang tritt jedoch bei diesem Muskel in Folge der intensiven individuellen Schwankungen nicht so deutlich zu Tage.

Die zwei letzten Komponenten der dorsalen trunco-zonalen Musculatur, der M. levator scapulae und der Serratus anticus, gestatten eine gleichzeitige Besprechung. Denn ihre Zusammengehörigkeit ist bei den meisten Affen noch zu ersehen, dehnt sich doch der Ursprung des M. levator scapulae bis zum Thoraxskelett aus, wodurch der Serratus anticus als die Fortsetzung des Levator scapulae erscheint. Es ist oftmals schwierig beide Muskeln vollständig von einander zu trennen. Erst bei den höheren Affen ist in der einheitlichen Muskelmasse ein Spalt entstanden wodurch es zur Sonderung der beiden Muskeln gekommen ist. Diese Spaltbildung entsteht durch allmäligen Verlust der von den unteren Halswirbeln kommenden Ursprungszacken, und ist nicht mit einer Reduction oder Degeneration von Bildungsmaterial verknüpft. Zur letzteren Behaup-

tung gelangen wir auf Grund der Erscheinung dass selbst bei den Formen wo die Trennung von Levator scapulae und Serratus anticus am vollständigsten entwickelt ist (bei den Anthropoïden und beim Menschen) die Kontinuïtät in der segmentalen Anlage beider Muskeln nicht gestört wird. Die Reduction des M. levator scapulae bei den genannten Formen, greift somit nicht zurück bis in die erste Anlage, alterirt das Bildungscentrum nicht.

Vergleicht man die segmentale Anlage beider Muskeln mit einander, so tritt als Haupterscheinung der distale Charakter des M. serratus anterior, dem mehr proximalen des Levator scapulae gegenüber an's Licht. Diese gegenseitige Beziehung ist konstant, keine einzige Ausnahme ist zu verzeichnen. Wir können hieraus schliessen dass das Verhältniss der segmentalen Anlage beider Muskeln sich in der Reihe der Primaten nicht umändert, zwar sind bei beiden Muskeln individuelle Variationen zu verzeichnen, und besteht eine Tendenz das segmentale Bildungscentrum in kranialer Richtung zu verschieben, doch die Lagerung der Centra hinsichtlich einander bleibt dabei ungestört fortbestehen. Dieses weist von Neuem auf die nahe Verwandtschaft beider Elemente der dorsalen trunco-zonalen Muskulatur hin.

Weiter muss hervorgehoben werden die häufige Isomerie der hinteren Grenze des Levator scapulae und der vorderen Grenze des Serratus anticus. Diese Isomerie konnte in elf von den achtzehn Fällen konstatirt werden, und zwar verlaufen beide Grenzen dreimal im 6^{en} Myotom, und achtmal im 5^{en}. In sieben Fällen waren die beiden einander zugekehrten Grenzen nicht isomer, und man konnte hierin vielleicht einen Widerspruch mit der oben behaupteten Kontinuïtat beider Bildungscentra erblicken. Dagegen wünsche ich zu bemerken dass die beiden Muskeln oftmals derart verwachsen sind dass eine Grenze zwischen beiden nicht an zu geben war, und es darf als sicher gelten dass eine Portion des Serratus anticus noch öfters mit der unteren Portion des Levator scapulae vom gleichen Spinalnerven innervirt war, ohne dass dieses in der Tabelle zum Ausdruck konnte gebracht werden.

Fassen wir jetzt das Anlagecentrum beider Muskeln als ein einheitliches auf so sehen wir dass die hintere Grenze verlaufen kann im 8^{en}, 7^{en} oder 6^{en} Segment. Am häufigsten war ein Verlauf im 7^{en} zu verzeichnen, nur in vier Fällen dehnte das Centrum sich weiter kaudalwärts aus, und dass solches bei drei von den fünf untersuchten Prosimiae und nur einmal bei einem Affen der Fall war deutet wieder auf die schon mehrfach erwähnte Thatsache hin, dass das Bildungscentrum der Extremitätenmuskulatur bei den Prosimiae ein wenig mehr kaudalwärts liegt als bei den Simiae.

Dass die Grenze weiter kranial gerückt war, und Beziehung zum sechsten Myotom erlangt hat konnte nur in drei Fällen konstatirt werden, und zwar bei Midas, Cebus und Semnopithecus.

Die vordere Grenze des Anlagecentrum verläuft am häufigsten im vierten Segment. Auffallend ist es dass sie bei den fünf untersuchten Cynopitheciden viermal eine mehr kraniale Lagerung aufweisend, im dritten Myotom verläuft. Diese Erscheinung ist desto merkwürdiger, da bei den Anthropoïden die Grenze im 4ten Myotom sich erstreckt. Auch bei Midas war die vordere Grenze kranialwärts, bis in das dritte Segment gerückt.

Die intersegmentale Breite des Anlageniveau beider Muskeln wechselt nicht unansehnlich. Am schmalsten war es bei Cebus. Hier konnte nur eine Innervation aus drei Nerven konstatirt werden, waren somit die Muskeln aus einer geringen Zahl von Myotomen herkömmlich. Übrigens variirte die Nervenzahl zwischen vier und fünf. Eine Innervation aus fünf Spinalnerven konnte bei zwei Prosimiae — Propithecus uud Perodicticus-konstatirt werden, und weiter bei den drei, einander auch in anderen Merkmalen sehr nahe stehenden Cynopitheciden: Cynocephalus, Macacus und Cercopithecus. In allen anderen Fällen dehnte sich das Anlagecentrum über vier Myotome aus. In keinem Falle streckt sich die segmentale Muttermasse der dorsalen trunco-zonalen Muskulatur bis zur hinteren Grenze des Bildungsniveau der sämmtlichen Extremitätenmuskulatur aus. Es beteiligen sich immer ein oder mehrere Myotomen an der Bildung dieser Muskulatur, die kein Material an der oben erwähnten Muskelgruppe abgegen.

Allgemeines über die segmentale Zusammensetzung des Plexus brachialis str. S., und dessen Aste.

Nachdem wir dem kranialen Teile des Plexus cervico-brachialis eine Besprechung gewidmet haben, wenden wir uns jetzt zum distalen Abschnitt dieses Plexus. Schon oben mussten wir einen Teil desselben in den Kreis unserer Besprechung ziehen, nämlich dort wo von der Innervation des M. serratus anticus gehandelt wurde.

Der distale Teil des Plexus cervico-brachialis trägt einen ganz anderen Charakter als die obere Hälfte. In Übereinstimmung mit dem sehr hohen Differenzirungsgrad des aus diesem Teile des Nervengeflechtes innervirten Körperabschnittes, sehen wir dass die Spinalnerven welche in das Armgeflecht eintreten viel reicher, und zum Teil in typischer Weise sich verästeln. Stellen wir zunächst die Grenze dieses Plexus fest. Schon im Abschnitt der über den Plexus cervicalis handelt ist als obere Grenze des Plexus brachialis

bezeichnet der erste Spinalnerv der zur dorsalen zono-stelepodialen Muskulatur zieht. Dieser Nerv, aus dem der N. suprascapularis Fasern bezieht, konnte als oberer Grenznerv bezeichnet werden. Die untere Grenze ist in allen Fällen leicht erkennbar, sie wird dargestellt durch den thoracalen Spinalnerven, der noch eine Wurzel zum Plexus abgiebt. Es muss hierzu jedoch in Voraus eine kurze Bemerkung gemacht werden. Als Plexus brachialis str. s. wird hier angeführt das Komplex der Spinalnerven welche die Haut und Muskulatur der Extremität innerviren, insofern diese Nerven, ehe sie das Gebiet der Extremität erreichen, durch Ansabildungen mit einander sich verbinden. Letztere Detaillirung schliesst eine Restriction in sich. Denn als Regel darf es auch bei den Primaten gelten dass ein Teil der Haut, und zwar die mediale Fläche des Oberarmes innervirt ist von Ästen welche nicht mit dem eigentlichen Plexus in Verbindung stehen. Der Ramus lateralis des zweiten thoracalen Nerven schickt immer einen Ast zur Extremität, wie es auch beim Menschen der Fall zu sein pflegt. Es kann dieser sich an der medialen Fläche des Oberarmes verzweigen, entweder ohne mit Asten des Plexus Verbindungen ein zu gehen, oder nach vorheriger Verbindung mit einem der Hautnerven des Plexus. Diese periphere Anastomose bringt somit auch den zweiten thoracalen Spinalnerven in fast allen Fällen mit dem Plexus in Beziehung. Auch der dritte thoracale Spinalnerv kann sich gelegentlich an der sensibelen Innervation der Extremität beteiligen, unter Verbindung mit einem Ast des zweiten Spinalnerven, wie es z. B. der Fall war bei Perodicticus, Cercopithecus, Semnopithecus und Chimpanse. Doch wird in der folgenden Besprechung mit diesen Verbindungen keine Rechnung gehalten werden. Durch diese Einschränkung wird der 10^{e} Spinalnerv nicht zum Plexus gezählt wenn er mit seinem die Intercostalmuskulatur durchsetzenden Ramus lateralis, ausnahmsweise an der Innervation der Brustmuskelgruppe teilnimmt, wie es bei Midas der Fall war.

Die unterstehende Tabelle bringt die spinale Zusammensetzung des Plexus bei den untersuchten Affen.

Betrachten wir zunächst die Wurzelzahl des Plexus näher. Wie aus der Variabilität dieser Zahl hervorgeht, besitzt bei den Primaten der Plexus brachialis die Fähigkeit Spinalnerven von der Beteiligung an seiner Bildung aus zu schliessen oder sich neue zu assimiliren. In Folge dieser Variabilität schwankt die Wurzelzahl zwischen fünf und sieben. Wenn man jedoch darauf achtet dass die Siebenzahl nur ein einziges Mal konstatirt werden konnte, nämlich bei Orang, so kommt man zum Schlusse, dass das Extremitätenniveau bei den Primaten sich normaliter über fünf oder sechs Segmenten

	Spinale Zusammensetzung des Plexus brachialis.	Wurzelzahl.
Propithecus	5. 6. 7. 8. 9. 10.	6
Lepilemur	5. 6. 7. 8. 9.	5
Perodicticus	5. 6. 7. 8. 9.	5
Lemur	5. 6. 7. 8. 9.	5
Midas	5. 6. 7. 8. 9. (10)	5
Nyctipithecus. . . .	5. 6. 7. 8. 9.	5
Chrysothrix	5. 6. 7. 8. 9. 10.	6
Ateles	5. 6. 7. 8. 9.	5
Mycetes	5. 6. 7. 8. 9.	5
Cebus	5. 6. 7. 8. 9.	5
Cynocephalus . . .	5. 6. 7. 8. 9. 10.	6
Cercopithecus. . . .	5. 6. 7. 8. 9. 10.	6
Macacus	5. 6. 7. 8. 9. 10.	6
Colobus	5. 6. 7. 8. 9.	5
Semnopithecus . . .	5. 6. 7. 8. 9.	5
Hylobates	4. 5. 6. 7. 8. 9.	6
Orang	4. 5. 6. 7. 8. 9. 10.	7
Chimpanse.	4. 5. 6. 7. 8. 9.	6
Gorilla (Eisler) . .	4. 5. 6. 7. 8. 9.	6

ausstreckt. Und schon mehrfach ist darauf hingewiesen, dass eine derartige Variation nicht *nothwendig* auf eine Ausdehnung oder Einschränkung des Bildungscentrum hinweist, denn bei gleicher Länge kann ein Niveau sich das eine Mal über fünf, das andere Mal durch eine geringe Verschiebung in dieser oder jener Richtung über sechs Segmenten ausdehnen. Doch ist diese Abwechslung in der Fünf- und Sechszahl der Wurzeln in der ganzen Reihe der Primaten nur eine gleichmässige, wenn man die Anthropoïden bei Seite stellt. Bei den drei von mir untersuchten Anthropoïden, — und ebenfalls bei dem, der Vollständigkeit wegen mitgeteilten, von Eisler untersuchten Gorilla — war der Plexus aus wenigstens sechs Wurzeln zusammengesetzt. Die Ursache dafür liegt in der Assimilation des 4^en^ Spinalnerven am Plexus brachialis. Und dass es sich hier nicht um einen Zufall handelt, sondern um eine normale Erscheinung, zeigen die Plexusbeschreibungen von Anthropoïden bei ander Autoren, woraus die Teilnahme des 4^en^ Spinalnerven an der Zusammensetzung des Plexus hervorgeht, und wozu ich auf den descriptiven Teil verweise. Die Sechszahl der Wurzeln

wird bei den Anthropoïden in anderer Weise erreicht als bei den übrigen Primaten, bei Letzteren durch eine Beteiligung des 10^en^ Spinalnerven, eine Ausdehnung sonach distalwärts, bei Ersteren durch eine Einverleibung des 4^en^ Spinalnerven, durch eine Ausbreitung sonach kranialwärts.

Wir kommen somit zum Schlusse dass *mit Ausnahme der Anthropoïden innerhalb der Primatenreihe, die Wurzelzahl der ganzen Plexus brachialis nicht ändert, dass die totale segmentale Länge sämmtlicher Bildungscentra der Extremitätenmuskeln keiner auf diesem Grunde nachweisbaren Einschränkung oder Ausdehnung unterliegt.* Diese Schlussfolgerung sagt natürlich nichts aus weder über eventuelle *Verschiebungserscheinungen* des ganzen Plexus, noch über Verschiebungen und Ausdehnungen oder Einschränkungen der mit den besonderen Muskelgruppen korrespondirenden Unterteilen des totalen Anlagecentrums. Derartige interne Vorgänge können statt haben ohne auf die vordere oder hintere Grenze des ganzen Bildungscentrum der Extremität umbildend ein zu wirken.

In der obenstehenden Tabelle nehmen die Anthropoïden durch Assimilation des 4^en^ Spinalnerven am Plexus, eine Sonderstellung ein. Auch beim Menschen wird die Beteiligung dieses Nerven an der Plexusbildung als häufige Varietät beobachtet. Und dass diese Eigentümlichkeit sich nicht auf dieser Gruppe der Primaten beschränkt, wird z. B. bewiesen durch die Beobachtung von Paterson [1]), der auch bei Semnopithecus entellus den 4^en^ Spinalnerven partiell in den Plexus übergehen sah. Auch Sherrington hat experimental eine Inner-vation des M. subclavius aus dem 4^en^ Cervicalnerven bei einem Macacus rhesus nachweisen können [2]).

Der distale Grenznerv des Plexus brachialis der Primaten wird bald vom 9^en^, bald vom 10^en^ Spinalnerven geliefert, in den meisten Fällen besitzt der 9^e^ diese Eigenschaft. In keinem Falle war somit die Anlage der Extremität auf den Halssegmenten beschränkt, sie greift immer in das Segmentgebiet des Thorax ein, und zieht entweder nur das erste, oder die zwei ersten Segmente dieses Gebietes in Mitleidenschaft. Niemals geht jedoch das Brustsegment ganz in der Bildung der Extremität auf, ausser dem Anteil, den es an der Gliedmassenbildung nimmt, geht aus ihm die Muskulatur

---

[1]) Paterson A. M. The limb Plexuses of Mammals. Journ. of Anat. and Phys. Vol. XXI.

[2]) Experiments in Examination of the peripheral Distribution of the fibres of the posterior Roots of some Spinal nerves Part II Philos Transact. of the Royal soc. of London. Vol. 190 S. 73.

des ersten und zweiten Intercostalraumes und des Serratus posticus hervor. Am meisten variabel in seiner Beziehung zum Plexus ist der 10e Spinalnerv. In mehreren Fällen bleibt er dem Plexus fremd, und selbst wenn er als distaler Grenznerv des Plexus auftritt steht er noch in variirender Beziehung zu diesem Gebilde. Denn die Wurzel die er zum Plexus schickt ist entweder rein sensibel, oder gemischter Natur. Im letzeren Falle ist ein Teil vom embryonalen kontractilen Material des zweiten thorakalen Segmentes zur Bildung von Extremitäten-muskulatur verwerthet worden, was nicht der Fall ist wenn der 9e Spinalnerv als distaler Grenznerv fungirt. Und von einer derartigen Spaltung des Bildungs-materials vom zweiten Brustsegment and Differenzirung in zwei Richtungen, ist an der ausgewachsenen Muskulatur des zweiten Spatium intercostale nichts zu sehen. Es ist für die richtige Differenzirung der Muskulatur dieses Spatium ganz gleichgültig ob ein Teil des embryonalen Bildungsmateriales seinem Bildungscentrum entzogen worden ist oder nicht. Es geht hieraus die grosse Anpassungsfähigkeit der wachsenden Muskulatur während der Ontogenese hervor, und wir schliessen hieraus *dass ein Muskel oder Muskelkomplex zur Erreichung der definitiven Gestalt nicht an einem Bildungscentrum von bestimmter Ausdehnung gebunden ist.*

Der kraniale Grenznerv wird in weitaus den meisten Fällen vom 5en Spinalneven gebildet, und mit Ausnahme der Anthropoïden, kommt dieses so häufig vor, dass es als ziemlich konstant angesehen werden darf, denn nur bei Lemur war der 5e Spinalnerv nicht an der Bildung des Plexus brachialis beteiligt, es fing bei diesem Halbaffen das Bildungsniveau der Extremität erst im sechsten Segment an. Bei den Anthropoïden verschiebt sich die kraniale Grenze bis in das vierte Segment. Wir hatten schon mehrfach Gelegenheit auf Erscheinungen hin zu weisen, die mit der Ausdehnung des Plexus brachialis bei den Anthropoïden in kraniale Richtung in Konnex stehen, und wir werden bei der Besprechung der Unterteilen des Plexus, weiter in Einzelnheiten darauf eingehen.

In sehr vielen Fällen sind in der Achselhöhle oder auf der medialen Fläche der Extremität Anastomosen zu Stande gekommen zwischen einem der Nervi cut. brachii int. und dem Ast des Ramus lateralis des zweiten oder des dritten Intercostalnerven, der sich in die Haut der freien Extremität ausbreitet. Diese peripheren Anastomosen sind in der obenstehenden Tabelle ausser Acht gelassen. Viel seltener darf der Fall gelten, dass einem Muskel, der sonst immer ausschliesslich aus Plexusästen innervirt ist, moto-

rische Elemente zugeführt werden, längs einem Ramus lateralis eines Intercostalnerven. Solches war der Fall bei Midas (Fig. 25) wo vom Ramus lateralis des zweiten Intercostalnerven motorische Elemente sich abspalten und dem N. thoracicus anterior sich anschmiegen, mit diesem sich verteilend an der Brustmuskulatur. Diese Anastomose ist in der obenstehenden Tabelle eingetrage, ihrer besonderen Art zufolge jedoch zwischen Klammern gesetzt. Nach Abschluss dieser Untersuchung habe ich einen zweiten derartigen Fall wargenommen, bei einem Lepilemur. Hier war es eigenthümlicher Weise der Latissimus dorsi, der auf diese Weise einen Nervenast empfing.

Über den schichtweisen Bau des Plexus brachialis.

In den neurologischen Arbeiten der Letztzeit ist bei der Beschreibung des Plexus immer darauf hingewiesen worden dass das Plexusgefüge eine Etagirung erkennen lässt, welche Erscheinung zum Ausdruck gebracht wird durch die Trennung des Plexus in eine ventrale und eine dorsale Schicht. Auch in den Lehrbüchern der Anatomie ist allmälig diese Formeigenschaft des Nervengeflechtes mehr gewürdigt worden. Die erste Andeutung dieser Schichtenbildung findet sich, so weit ich nachspüren kann in Schwalbe's Lehrbuch der Neurologie [1]), wo ein Plexus brachialis des Menschen schematisch abgebildet ist wobei dieser Etagirung Rechnung getragen ist. Überdies classificirt der Autor schon die Äste des Plexus in dorsalen und ventralen, je nachdem sie Derivate der dorsalen oder der ventralen Schicht des Geflechtes sind. Auch in Henle's Handbuch finden sich schon Anklänge an dieser Schichtenbildung, doch führt dieser Autor den Begriff von dorsalen und ventralen Elementen des Plexus nicht so weit durch als es von Schwalbe geschehen ist. Allmälig hat sich unsere Kenntniss von dieser Formeigenschaft des Plexus mehr erweitert und sind uns die causalen Momente dieser Konstruction deutlich geworden. Besonderen Verdienst haben sich für diese Frage die Arbeite von Paterson erworben, welcher Autor in einer Reihe von Untersuchungen sich mit der Zweiteilung des Plexus beschäftigt und derer Entstehungsweise zu eruiren versucht. In seiner Arbeit: „The limb Plexuses of mammals" [2]) hat er schärfer als es vor ihm geschehen war die

[1]) G. Schwalbe. Lehrbuch der Neurologie. Erlangen 1881 S. 914.

[2]) A. M. Paterson. Morphology of the sacral Plexus in man. Journ. of Anat. and Phys. Vol. XXI. The limb Plexuses in mammals. Ibidem. The Position of the mammalian limb. Ibidem Vol. XXII. The origin and the distribution of the nerves to the lower limb. Ibidem Vol. XXVIII.

Schichtung des Plexus in Konnex gebracht mit der Anatomie der Extremität, indem er die Muskulatur in eine ventrale und eine dorsale Schicht trennt, welche je mit einer der beiden Schichten des Plexus correspondiren: „At the roots of the limbs the nerves divide into „dorsal and ventral trunks, which unite respectively wich adjacent „dorsal and ventral divisions and can be traced to the dorsal and „ventral surfaces of the limb". Bezüglich der Anatomie der Primaten einschliesslich des Menschen sind hier weiter besonders zu erwähnen die Untersuchungen von Herringham [1]) über den Plexus brachialis und jene von Eisler [2]) und Ruge [3]) über den Plexus lumbo-sacralis. Von den Experimentatoren hat Sherrington in seinen berühmten Untersuchungen über die Segmentbezüge bei Affen die Trennung von dorsalen und ventralen Plexusnerven consequent durchgeführt. Doch besteht über die Zugehörigkeit eines Nervenastes zur dorsalen oder ventralen Schicht nicht immer Gleichstimmigkeit. Es is nicht ohne Bedeutung dass die kontroversen Auffassungen besonders jene Nervenäste betreffen die aus den meist oberen oder den meist unteren Spinalnerven welche in den Plexus eintreten, hervorgehen. Dieses fusst auf den Umstand dass an dem Grenznerven des Plexus anatomisch diese Schichtenbildung nicht so deutlich zur Entwicklung gekommen ist. Eine wohl ausgebildete Etagirung des Plexus findet sich nur in der mittleren Portion.

Die geringe Ausprägung der Schichtung im vorderen sowohl als im hinteren Ende des Plexus, ist schon von mehreren Autoren zum Ausdruck gebracht worden. So weist z. B. Eisler darauf hin bei den Plexus cruralis der Urodelen [4]). Doch ist dieser Umstand bis jetzt in seiner Kausalität noch nicht verfolgt worden. Die Erscheinung selbe giebt unmittelbar Anlass zur Behauptung dass die Factoren welche die Schichtung des Plexus verursachen, im Gebiete der, den ontogenetisch rostralen und kaudalen Rand der Extremität innervirenden Spinalnerven nicht so intensiv wirken, als in dem der mittleren Spinalnerven. Ich werde unten diese Erscheinung näher auf ihrer Aetiologie untersuchen, nur weise ich an dieser Stelle darauf hin, dass es wo an beiden Enden des Plexus die Schichtung unterbleibt, schwierig sein kann zu entscheiden, ob man die aus diesen Spinalnerven innervirten Muskeln der ventralen oder der dorsalen Gruppe zuweisen muss. Für die Entscheidung müssen dann

[1]) W. P. Herringham. The minute anatomy of the brachial Plexus. Proc. R. soc. Lond. Vol. XLI.

[2]) P. Eisler. Der Plexus lumbro-sacralis des Menschen. Halle 1902.

[3]) G. Ruge Verschiebungen in den Endgebieten der Nerven des Plexus lumbalis der Primaten. Morph. Jahrb. Vol. XX.

[4]) P. Eisler. Die Homologie der Extremitäten. Halle 1895. S. 123.

andere Momente herbeigeführt werden. Wo dieses für die Muskulatur meistenfalls noch möglich ist, ist es für die Hautäste kleineren Kalibers, welche aus den Grenznerven des Plexus entstehen oftmals unmöglich, ja vielleicht ist es ein Fehler für diese die Trennung in ventrale und dorsale Äste scharf durchführen zu wollen.

Auch Fürbringer hat in seinen auffolgenden Arbeiten über den Plexus brachialis dieser Schichtung Rechnung getragen. Doch dehnt er das Princip weiter aus als es von den anderen Autoren geschah. Er unterscheidet nämlich im Plexus brachialis den von ihm sogenannten Hauptplexus und den dorsalen Nebenplexus oder Serratusplexus. Ersteren zerlegt er dann in einen dorsalen und ventralen Teil. Eine Hindeutung auf einen Serratusplexus findet sich schon in dem Handbuch Henle's, wo er unter Hinweis auf den N. dorsalis posterior (N. thoracicus longus) sagt: „Einzelne „Zweigen der Cervicalnerven entspringen von den Wurzeln des „Plexus vor deren Verbindung und dürften also streng genommen „nicht unter den peripherischen Aesten des letzteren aufgezählt „werden. (L. c. III Bnd. 2e Abth. 2e Aufl. S. 524)" — Nach den Untersuchungen Fürbringer's [1]) tritt der dorsale Nebenplexus in der Form von bescheidenen Ansenbildungen zum ersten Male bei den Rynchocephalen auf, und ist bei Crocodilen und Vögeln besser ausgebildet. Dieser Nebenplexus wird gebildet durch den vom genannten Autor so bezeichneten Nn. thoracici superiores, welche mit den Nerven der Mm. levator scapulae, rhomboïdes und serratus anticus major der menschlichen Anatomie homolog sind. Wir können somit sagen dass der dorsale Nebenplexus Fürbringer's die von uns so genannte und vorher besprochene dorsale trunco-zonale Muskelgruppe innervirt, mit Ausnahme des M. levator cinguli. Dieser dorsale Nebenplexus der immer scharf vom übrigen Plexus, auch bei den Affen getrennt ist, nimmt die meist dorsale Lagerung des ganzen Plexus brachialis ein.

Diesem Plexus stellt Fürbringer das ganze übrige Gefüge der Spinalnerven als Hauptplexus gegenüber. Derselbe zerfällt in zwei Schichten, eine dorsale und eine ventrale. Aus der dorsalen Schicht entstehen die Nerven, welche von Fürbringer als die Nn. brachiales superiores unterschieden worden sind und welche mit den folgenden Elementen des menschlichen Plexus im Allgemeinen homolog sind: N. axillaris (für M. teres minor und M. deltoïdes),

[1]) M. Fürbringer. Zur vergleichenden Anatomie des Brustschulterapparates und der Schultermuskeln IV. Teil. S. 377, s. s. q. q. Jen. Zeitschr. für Naturwissensch. 34 Bnd.

N. cutaneus humeri posterior, Nn. subscapulares (für Mm. subscapularis, teres mayor, latissimus dorsi).

Aus der ventralen Schicht des Hauptplexus gehen die Nn. brachiales inferiores und die Nn. thoracici inferiores (Fürbringer) hervor, welche mit den folgenden Abkömmlingen des menschlichen Plexus im Allgemeinen homolog sind: N. suprascapularis, N. subclavius, Nn. thoracici anteriores, N. musculo-cutaneus, N. medianus und N. ulnaris. Wir werden zunächst zur Erläuterung des allgemeinen Begriffes der Schichtenbildung in den Plexus, auf diese Teilung in eine ventrale und dorsale Schicht etwas näher eingehen, sodann werden wir die Schichtung selbe des Plexus bei den Primaten weiter ausarbeiten und unsere Ansichte über die Etagirung des Armgeflechtes mitteilen.

Die Ursache der Schichtenbildung im Plexus ist in den von mir veröffentlichten Beiträgen zur Segmentaldifferenzirung des menschlichen Körpers schon mehrfach Gegenstand von Besprechung gewesen. Es wurde dabei auf den oben citirten Grundsatz von Paterson gestützt. Indem die Extremität auswächst spaltet sich das in dieselbe einwuchernde Myotom in eine ventrale und dorsale Portion, welche ventral, respective dorsal vom axialen Blastem weiter distalwärts wächst. Jede Schicht des Myotoms zieht den ihr versorgenden Spinalnervenast mit sich in die Extremität hinein, und demzufolge schickt schliesslich jeder Spinalnerv zwei Zweigen zur freien Extremität, welche zum Skelett dorsal resp. ventral situirt sind. Zur Zeit wenn die Extremität sich noch in ihrer flossenartigen Form befindet trennt also die mesenchymatöse Muttermasse des Skelettes beide Äste von einander. Das Komplex der dorsalen Äste verbindet sich dabei in bestimmter Weise zum dorsalen Extremitätennerven, des der ventralen Äste verbindet sich zu mehreren ventralen Nervenstämmen. Doch bestehen für sämmtliche in die Extremität einwuchernde Myotomen nicht die gleichen topographischen Verhältnisse. In dem zweiten Beitrag meiner oben erwähnten Untersuchungen ist das Myotom welches sich dem oberen und unteren (radialen und ulnaren) Rande der Extremitätensprosse entlang ausdehnt, als das radiale und ulnare Grenzmyotom unterschieden worden. Beim Menschen sind das 5^e und teilweise das 6^e Myotom radiales, — das 9^e ulnares Grenzmyotom. Es ist nun leicht ein zu sehen dass bei diesen Grenzmyotomen die Trennung in eine dorsale und ventrale Zone entweder gar nicht oder zum Teil nicht besteht, da das ganze Myotom um dem Rande des Blastem herum ein ununterbrochenes Ganzes bildet. Das Ausbleiben dieser Trennung in zwei Streifen hat zur Folge das auch die Konsecutiverscheinung, nämlich die Ausbildung eines ventralen und dorsalen Spinalnerven-

astes nicht zur Entwicklung kommt, oder nur im verringerten Grade. Der, die Grenzmyotomen innervirende Spinalnerv verläuft dem kranialen oder kaudalen Rand des axialen Blastem parallel, verzweigt sich nach beiden Seiten an den, aus dem Grenzmyotom entstehenden Muskeln, aber die primäre Spaltung in einen dorsalen und ventralen Ast bleibt aus. Man kann für die richtige Beurteilung der Variationen welche bei den Ästen der Grenznerven des Plexus zur Beobachtung kommen nicht umhin, sich von dieser, etwas von den übrigen Spinalnerven abweichenden primitiven Topographie Rechnung zu geben. Denn nur auf Grund dieser eigentümlichen Lagerung der Grenznerven sind gewisse Nervenvariationen verständlich. Ich werde einige, dem descriptiven Teil dieser Abhandlung entnommene Beispiele davon anführen.

In der zweiten Abhandlung über die Segmentaldifferenzirung ist die Spaltung der Extremitätenmyotome in einen dorsalen und ventralen Teil systematisch verfolgt worden. Von einander getrennt durch das dazwischen gelagerte axiale Blastem ist es nicht möglich dass z. B. ein Muskel, der aus der dorsalen Zone des 7^en^ Myotomes sich bildet mittelst einer Muskelbrücke mit einem Muskel, der aus der ventralen Zone desselben Myotomes differenzirt ist, zusammenhängt. Als allgemeiner Satz darf behauptet werden dass dorsales und ventrales Myotomenmaterial in Folge der vollständigen primitiven Trennung seitens des axialen Blastems, nicht mit einander Verbindungen angehen kann, es können zwischen ihren Differenzirungsproducten keine Muskelconjugationen statt finden. Eine Ausnahme auf dieser allgemeinen Regel bilden die Grenz- oder Randmyotomen, da ventrales und dorsales Muskelmaterial in denselben räumlich nicht gesondert ist. Es besteht die Möglichkeit dass ein dorsaler und ein ventraler aus einem Randmyotom hervorgehender Muskel, durch eine Muskelbrücke (Muskelconjugation Welcker's) zusammenhangen. Im Schlussparagraph der citirten Abhandlung sind Beispiele davon angeführt worden.

Dieselbe Anschauungen welche für die Muskeln gelten können auf die Nervenverhältnisse übertragen werden. Von einem Spinalnerven der im Plexus eine mittlere Lage einnehmt, und welcher, der Segmentaldifferenzirung gemäss sich in einer mittlere Zone der Extremität verzweigt, können der dorsale und ventrale Extremitätenast in der Gliedmasse nicht mit einander anastomosiren. Aber dies kann wohl bei den Grenznerven des Plexus zutreffen. Für diese besteht die Möglichkeit dass der dorsale und ventrale Ast, entweder bis in der Extremität gesondert verlaufen, oder dass die dorsalen und ventralen Elemente sich selbst gar nicht von einander trennen, sondern längs einer gemeinschaftlichen Bahn, welche dann

gemischter Natur ist, zur Peripherie ziehen. Als Beispiel einer Anastomosirung in der Extremität von dorsalen und ventralen Elementen des radialen Grenznerven führe ich die Verbindung an der Daumenseite der Hand von Fasern des N. cutaneus brachii externus und N. radialis an.

Für den Grenznerven des Plexus besteht somit die Sonderung in ventralen und dorsalen Fasern anatomisch nicht scharf, und das Kriterium für die Fasern dieser Spinalnerven ob dorsal oder ventral, wird abgegeben von der Lagerung des von diesen Fasern innervirten Bezirk an der Extremität. Ich erinnre dazu an dem bei Ateles und Cynocephalus gemachten Befund dass der, für den M. anconaeus internus bestimmte Nerv sich der Bahn des N. ulnaris anschliesst. Eisler hat derartiges bei Gorilla beobachtet. Nun ist, wenigstens was seinen motorischen Fasern anbelangt, der N. ulnaris ein ventraler Nervenstamm. Dass in den erwähnten Fällen, der dorsale N. anconaeus internus sich mit diesem ventralen Nervenstamm verbinden konnte, wird uns begreiflich aus dem Umstand dass der M. anconaeus internus aus dem kaudalen Grenznerven des Plexus innervirt wird.

Ein zweites Beispiel, sich auf den kranialen Grenznerven beziehend, bildet die Innervation einer Portion des übrigens dorsalen M. deltoïdes, aus dem ventralen N. thoracicus anterior. Ich beobachtete eine derartige Innervation bei Cynocephalus sphinx und Chimpanse, wie in dem descriptiven Teil beschrieben worden ist. Frohse und Bardeleben konnten eine solche auch einmal beim Menschen konstatiren. Dieser Fall kann nur derart interpretirt werden, dass von kranialem Grenznerven — denn dazu gehörten die bezüglichen Fasern — ein Bündel der dorsalen Fasern (dorsal weil sie zu einem dorsalen Muskel zogen) sich dem ventralen Fasercomplex angeschlossen hat.

Als drittes Beispiel, dass von einem spinalen Grenznerven dorsale und ventrale Elemente in einer gemeinschaftlichen Bahn verlaufen können, führe ich noch einmal den N. ulnaris an, jetzt aber handelt es sich um dessen sensibele Elemente. Um zu zeigen dass ein beträchtlicher Teil der sensibelen Fasern welche dieser Bahn entlang zur Peripherie ziehen, aus der dorsalen Schicht des Plexus herkömmlich sind, muss ich etwas weiter ausholen und einer structurellen Eigenschaft des Plexus Erwähnung thun, welche ich zum ersten Male bei dem menschlichen Plexus beobachtet habe.

Der N. ulnaris innervirt bekanntlich mit seinem R. dorsalis einen ansehnlichen Teil des Handrückens. Wenn man nun ohne weitere Reserve diesen Nerv als ventraler Nervenstamm auffasst, so stellt man den Widerspruch auf dass ein Hautbezirk der Extre-

mität der topographisch zweifelsohne zur dorsalen Region gehört, der bei der Ausstülpung der Extremität dorsalwärts schaute, und unter welchem zweifelsohne laut ihrer Innervation aus dem N. radialis dorsale Muskeln sich erstrecken, von einem ventralen Nerven innervirt ist. Dieser Widerspruch wird beseitigt durch die Restriction dass der N. ulnaris zwar was seine motorischen Elemente betrifft ein rein ventraler Nerv ist, dass jedoch seine sensibelen Elemente gemischter Natur sind, indem der R. dorsalis nervi ulnaris auch aus dorsalen Elementen der Spinalnerven besteht. Dass diese dorsalen Elemente sich einem ventralen Nerven anschliessen konnten, wird wieder begreiflich durch die Überlegung, dass dieselbe dem Grenznerven angehören. Es ist in Folge dieser Zusammensetzung der N. ulnaris nicht ein typischer ventraler Nerv, er ist durch seine sensibelen Fasern von gemischtem Charakter. Wir sind im Stande ein Beweis zur Begründung dieser Behauptung anzuführen.

Die structurelle Eigenschaft des Plexus auf welche oben hingedeutet ist, kann folgender Weise umschrieben werden: Bis zur Vereinigungsstelle der hinteren und vorderen Wurzeln des Spinalnerven sind die Nervenfasern in dem Spinalnervenstamm regelmässig angeordnet. Die Fasern welche in den Serratusplexus übergehen sind am meisten dorsal gelagert, sodann folgt ventralwärts eine Faserschicht aus welcher die kurzen dorsalen Nerven des Plexus hervorgehen, an derselben schliesst sich die Faserschicht deren Elemente in den N. radialis übertreten. Die Nn. thoracici anteriores bilden sich aus einer Nervenfaserschicht welche am meisten ventral liegt, während der N. medianus sich bildet aus einer Faserschicht, die zwischen jener der Nn. thoracici anteriores und jener des Radialis sich findet. Eine besondere Lagerung nehmen die Elemente ein, aus welche der N. ulnaris entsteht. In jenen Spinalnerven welche Fasern zum Nn. medianus, ulnaris und radialis senden, lagert das Faserbündel oder die Faserschicht des N. ulnaris zwischen den beiden anderen. In der meist kaudalen Wurzel des Plexus, aus dem 1^{en} thorakalen Spinalnerven liegt das Faserbündel dass sich als N. Intercostalis primus fortsetzt, unten und etwas dorsal, die ganze übrige Fasermasse sammelt sich zur unteren Wurzel des Plexus, die beim Menschen (bei den meisten Affen nicht) ganz in den N. ulnaris übergeht. Der N. ulnaris empfängt somit nicht nur die Fasern die im 9^{en} Spinalnervenstamme ventral, sondern auch solche die eine dorsale Lagerung einnehmen. In Textfigur 36 ist versucht worden diese Anordnung der Faserschichten in den Spinalnervenstämmen oder Plexuswurzeln übersichtlich dar zu stellen. Es und die Querschnitte des 5^{en} bis 9^{en} Spinalnervenstammes unter

Fig. 36.

Schemata zur Erläuterung der Lagerung in den Spinalnervenstämmen der Fasermassen aus welchen die verschiedenen Nervenstämme der oberen Extremität, zusammengesetzt werden. Die Zahlen deuten die Spinalnerven an. Die Figur bezieht sich auf den Zustand beim Menschen. Puncktirt ist die Fasermasse der Nn. thoracici anteriores, schräg arcirt von oben nach ventral unten jene des N. medianus und des N. musculocutaneus. Schräg von oben nach dorsal unten jene des N. radialis, horizontal arcirt ist das Gebiet des N. ulnaris, ganz schwarz jenes der kurzen dorsalen Plexusäste, vertical arcirt ist die Fasermasse des Serratus-plexus, das hell gehaltene Gebiet im 9en Spinalnerven deutet die Lagerung der Intercostalfasern an.

einander gezeichnet, und durch eine differente Arcirungsweise die Lagerung der Schichten aus welchen die obengenannten Nerven hervorgehen angedeutet. Die Zusammengehörenden Schichten sind weiter durch punktirte Linien mit einander verbunden.

Im folgenden Paragraph wird von dieser Schichtung des Plexus näher gehandelt werden, ich unterlasse es daher an dieser Stelle auf die sich daran knüpfenden Anschauungen näher ein zu gehen. Nur das Betragen des kaudalen Grenznerven in Beziehung zum Charakter des N. ulnaris interessirt uns hier. Die Stratifizirung des vorangehenden, 8en Spinalnerven ist derart dass am meisten dorsal das in den N. radialis übergehende Faserkomplex gelagert ist. Das gleich gelagerte Faserkomplex im 9en Spinalnerven geht dagegen in den N. ulnaris über. Die Erkennung dieser Thatsache war für mich die Anregung um die rein ventrale Natur des N. ulnaris an zu zweifien.

Wir können jetzt für diesen Nerven zwei topographische Verhältnisse hervorheben welche mit einander in Zusammenhang stehen, und zwar erstens die Thatsache dass sensibele Äste aus diesem Nerven austreten die sich verbreiten in einen Teil der dorsalen Fläche der Extremität, und zweitens dass in diesen Nervenstamm Fasern eintreten welche im 9en Spinalnerven (vielleicht auch schon im 8en) ganz dorsal gelagert sind. Es kommt mir vor dass diese beiden Erscheinungen in ungezwungener Weise mit einander in Zusammenhang gebracht werden können, durch die Annahme dass die sensibelen Fasern des Handrückenastes des N. ulnaris jene sind welche im 9en Spinalnerven ganz dorsal gelagert sind.

Die Meinung, es sei der R. dorsalis nervi ulnaris dorsaler Natur, wird weiter gestützt durch die folgenden Erscheinungen. Die Ausbreitung dieses Astes ist bei den Affen beschränkter als beim Menschen. Schon Höfer [1]) hat dieses beobachtet, bei

[1]) W. Höfer Vergleichend anatomische Studien über die Nerven des Armes und der Hand bei den Affen und dem Menschen. Münch. med. Abh. VII Reihe. 3 Heft.

Gorilla, Orang, Chimpanse, Cercopithecus, Rhesus und Cebus, bei allen diesen Affen verzweigt der R. dorsalis sich nur an drei Fingerrändern. Ich kann dieses bestätigen für Macacus niger und Cercopithecus talapoïn. Bei Cynocephalus und Propithecus dagegen sah ich einmal den bezüglichen Nerven sich bis auf den dritte Finger ausbreiten. Ungeachtet dieser Ausnahmen ist die Beschränkung des Ramus dorsalis nervi ulnaris bei den Affen, dass heisst die grössere Ausdehnung des vom N. radialis auf dem Handrücken innervirten Gebietes eine wohl konstatirte allgemeine Erscheinung. Nun ist es von grösstes Interesse dass gleichzeitig mit dieser Ausdehnung des vom Radialis innervirten Gebietes dieser Nerv auch Fasern aus dem kaudalen Grenznerven des Plexus in sich aufnimmt. Beim Menschen gehen keine Fasern des 9^{en} Spinalnerven in den Radialis über, während wie wir später mehr ins Besondere zeigen werden, dieser Stamm bei den Affen einen Teil seiner Fasern aus dem Grenznerven bezieht. Es handelt sich somit um folgende Koïnzidenz: Bei den Affen entlehnt der N. radialis Fasern aus dem kaudalen Grenznerven des Plexus und dehnt sich auf den Handrücken weiter aus mit seinen sensibelen Fasern als beim Menschen, beim Menschen gehen sämmtliche Fasern des kaudalen Grenznerven in den N. ulnaris über, und gleichzeitig sehen wir dass dieser Nervenstamm sich weiter auf den Handrücken ausbreitet, unter Verdrängung des N. radialis. Es liegt vor der Hand in diesen beiden Erscheinungen einen einheitlichen Prozess zu erblicken. Dieser Prozess besteht darin dass ein Teil der dorsalen sensibelen Fasern des 9^{en} Spinalnerven bei den Affen sich dem dorsalen N. radialis anschliesst, und mit diesem zum Handrücken gelangt, dass dagegen beim Menschen die homologen Fasern sich der Bahn des N. ulnaris angeschlossen haben. Dadurch ändert sich jedoch die dorsale Natur dieser Fasern nicht, allein der Vorgang erhöht die gemischte Natur des N. ulnaris, als ventro-dorsaler Nervenstamm. Zugleich erblicken wir hier wieder ein lehrsames Beispiel *dass Fasern welche bei verschiedenen Tieren homologe Stellen der Haut innerviren nicht nothwendig in ihren Verlauf centralwärts an einer homologen Nervenbahn angeschlossen sind.*

Ich hatte in meinem Aufsatz über die Neurologie der unteren Extremität der Primaten [1]) schon mehrere Beispiele dieser Eventualität geben können, allein dabei war noch immer die Möglichkeit nicht ausgeschlossen dass die Umlagerung des Verlaufes mit metameren Umbildungen verknüpft wäre, dass es sich dabei nicht um isomere Fasern handelte. In dem oben beschriebenen

[1]) Morph. Jahrb. Bnd. XXV, 3.

Falle besteht diese Möglichkeit nicht, es handelt sich hier um sensibele Fasern eines und desselben Spinalnerven, nämlich des neunten.

Wir haben im Obenstehenden genügend Beispiele angeführt, zum Beweis dass die Trennung des Plexus in einen ventralen und dorsalen Teil bei den Grenznerven nicht scharf durchgeführt ist, die aus diesen Spinalnerven entstehenden Plexusäste können gemischter Natur sein.

Das Princip des schichtweisen Baues des Plexus hat wie oben schon kurz angedeutet worden ist, von Fürbringer eine Erweiterung erfahren da dieser Autor ausser dem Hauptplexus einen dorsalen Nebenplexus oder Serratusplexus unterscheidet. Die Entstehungsursachen dieses Nebenplexus mussen gesucht werden in den ersten Differenzirungsvorgängen innerhalb der Myotomen. Zwar sind wir durch embryologische Untersuchungen noch wenig in diesen Gegenstand eingedrungen, aber wie ich es schon oftmals hervorgehoben habe, sind wir für diese Frage nicht allein auf embryologische Untersuchungen angewiesen. Die Verästelungsweise eines Spinalnerven lehrt uns schon Vieles über die ersten Entwickelungsvorgänge des Muskelapparates, ebenso wie die Verlaufsrichtung der Nerven von den in einem späteren Stadium vor sich gehenden Prozessen Zeugniss ablegt.

Es ist selbstverständlich dass jeder Spinalnerv der an der Plexusbildung beteiligt ist, wenn man denselben von den übrigen Nerven isolirt sich denkt, eine eigene Verzweigungsweise zeigt, und doch wird es nicht schwer sein an jedem segmentalen Extremitätennerven eine Reihe was ich nennen möchte „Primäräste" auf zu finden, worunter ich die bei jedem Nerven wiederkehrenden Äste verstehe, und welche den Grundtypus der Spinalnervenverzweigung darstellen. Schon der Ramus dorsalis, ventralis und visceralis, welche bei jedem Spinalnerven zu erkennen sind dürfen als solche Primäräste bezeichnet werden, wir können jedoch diese erste und allgemeine Ramification, da es sich bei den Extremitätennerven nur um den R. ventralis handelt hier bei Seite lassen.

Fragen wir auf welche Ursachen die Entstehung der Primäräste des Spinalnerven zurück zu führen ist so müssen wir, wie gesagt die erste Differenzirung im Myotom als Causalmoment auffassen. Eine bestimmte Differenzirung im Myotom, muss von einer daran beantwortenden Verzweigung des Spinalnerven begleitet sein, das Übereinstimmende in den Differenzirungsvorgängen der an der Extremitätenbildung beteiligten Myotome, führt Übereinstimmendes in der Ramification der segmentalen Extremitätennerven mit sich, und so entsteht ein besonderer Verzweigungstypus dieser Nerven. Indem

nun die homologen Äste der verschiedenen Spinalnerven sich enger mit einander verknüpfen, kann man im Plexus mehrere Schichten unterscheiden, und um von dem schichtweisen Bau des Plexus eine vollständige Übersicht zu bekommen, ist es zunächst Aufgabe, zuvor die typischen Primäräste des segmentalen Extremitätennerven kennen zu lernen. Darüber zu unterrichten bezweckt die Textfigur 37. In dieser Figur sind die verschiedenen Muskelstrata dargestellt, in welche z.B. das 6^{e} Myotomen sich spaltet, wobei an jeder dieser Muskelmassen ein Primärast des Spinalnerven beantwortet. Diese Primäräste und somit diese Verzweigungsweise des Spinalnerven, kann man leicht wiederfinden wenn man einen Spinalnerven, aus dem Plexusgefüge und aus den peripheren Stämmen sich gänzlich gelöst denkt.

Zunächst muss ich darauf aufmerksam machen dass der Stamm des Spinalnerven visceral vom Myotom verläuft, nur dessen Äste senken sich zwischen den Muskellagen ein, durchbohren tiefere Strata, um mehr oberflächlich gelagerte zu innerviren. Das Bild, das man von der Lagerung der Spinalnerven in den Intercostalräumen zu sehen bekommt, und welches leicht zur Meinung führen konnte, es verläufe der Spinalnervenstamm zwischen den Elementen des Myotomes, giebt jedoch den primitiven Zustand auch beim Menschen nicht mehr wieder. Denn die Intercostalnerven sind erst secundär zwischen den Schichten der Intercostalmuskeln eingeschlossen worden, anfänglich verlaufen sie visceral von denselben [1]).

Als erster Ast spaltet sich vom ramus ventralis des Spinalnerven einer ab, der zur meist dorsalen Portion des ventralen Abschnittes vom Myotom zieht. Aus dieser Portion entsteht die Muskulatur, welche schon oftmals als dorsale trunco-zonale Muskulatur unterschieden worden ist, zusammengesetzt aus den Mm. rhomboïdes, levator scapulae serratus Anticus und levator cinguli. Da der M. rhomboïdes aus einer oberflächlichen Schicht dieser Muskelmasse entsteht, muss der diesen Muskel innervirende Zweig des erwähnten Spinalnervenastes die tiefere Schicht, aus welcher der Levator scapulae und Serratus anticus hervorgehen, durchsetzen. Diesen ersten Ast des segmentalen Extremitätennerven werde ich als *R. dorsalis superior* unterscheiden. (Fig. 37 R. d. s.).

Aus den Verbindungen welche die Rami dorsales superiores mit einander eingehen entsteht der dorsale Nebenplexus oder Serratusplexus Fürbringer's. Charakteristisch für den Ramus dorsalis superior des Spinalnerven ist, dass er immer rein motorisch ist,

[1]) Man vergleiche meinen Beitrag: Die Homologie der Brust- und Bauchmuskeln. Morph. Jahrb. Bnd XXVII, 2.

niemals führt er sensibele Zweige. Das vom R. dorsalis superior innervirte Stück des Myotomes hat sich nur in wenige Muskeln gesondert, welche sämmtlich die Aufgabe haben, den Schultergürtel dorsal am Rumpfe zu befestigen.

Das zweite Stück des Myotomes, das sich ventral am Vorangehenden anschliesst hat sich dagegen in eine grosse Menge Muskeln zerlegt, welche alle von hinten her auf das Gelenk zwischen Schultergürtel und freier Extremität ihre Wirkung ausüben. Innerhalb dieser Muskelmasse ist die Scapula zur Entwickelung gekommen, wodurch zum Teil eine natürliche Trennung dieser Gruppe in oberflächliche und tiefe Muskeln zu Stande kommt.

Fig. 37

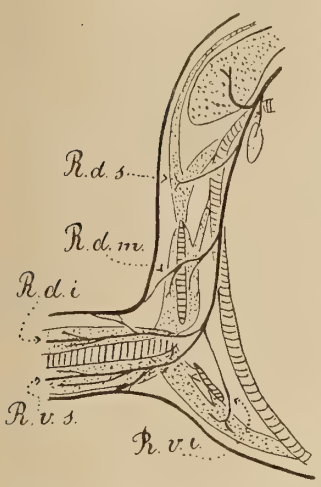

Schema zur Erläuterung der Verästelung eines segmentalen Extremitätennerven.

Die aus dieser Portion des Myotomes entstehenden Muskeln sind die dorsalen zono-stelepodialen, und dorsalen trunco-stelepodialen Muskeln, das sind die Mm. supra- und infraspinatus, subscapularis, deltoïdes, teres minor, teres mayor, als zona-stelepodiale Muskeln, und der einzige dorsale trunco-stelepodiale Muskel, nämlich der Latissimus dorsi. Der M. anconacus longus gehört nicht zu dieser Gruppe, auch nicht der M. latissimo-anconacus der Affen. Den Ast des Spinalnerven, der zur Myotomportion zieht, aus welcher diese Muskeln entstehen, werde ich als *R. dorsalis medius* (Fig. 37 R. d. m.) unterscheiden. Die Rami dorsales medii, treten mit einander in Verbindung, bilden plurispinale Nervenäste, ohne dass jedoch der von ihnen gebildete Plexus in solchem Grade vom übrigen Plexusgefüge gesondert ist, wie es bei dem Plexus der Ri. dorsales superiores der Fall ist. Doch kommen noch hin und wieder Ansenbildungen bei diesen Ästen vor, auch nachdem sie sich schon vom allgemeinen Plexus emancipirt haben. Besonders bei den oberen Spinalnerven besitzt auch dieser Plexus eine gewisse Selbstständigkeit. In den Spinalnervenstämmen nehmt die Faserschicht aus welcher der Ramus dorsalis medius hervorgeht, eine ausgesprochene dorsale Lagerung ein, in Figur 36 ist diese Schicht durch die ganz schwarz gehaltenen Felder angedeutet.

Die Rami dorsales medii führen zum Teil sensibele Fasern nämlich jene der zwei oder drei oberen segmentalen Extremitätennerven. Die aus diesen Rami hervorgehenden Plexusäste sind die Nn.

subscapulares (superiores und inferiores) und der N. axillaris. In Übereinstimmung mit dem den Rami beigelegten Namen, wird auch der von denselben innervirte Myotomabschnitt weiter als mittlere dorsale Portion des Myotomes unterschieden werden.

Der dritte Ast des segmentalen Extremitätennerven übertrifft die beiden Vorangehenden sehr an Mächtigkeit, in Folge der grösseren Entfaltung welche der von ihm innervirte Bezirk zeigt. Die Myotommasse welche von diesem Ast, den ich als *R. dorsalis inferior* unterscheiden werde, innervirt ist schliesst sich ventral an den Vorangehenden an, und wächst in die Ausstülpung der freien Extremität ein, er ist dabei verbunden mit der sich über die dorsale Fläche des axialen Blastems hinschiebenden Muskelmasse. Diese Muskelmasse und folglich auch der innervirende Nervenast, lagert somit noch dorsal von der Längsachse der Extremität. Aus dieser Myotommasse, die als die untere dorsale unterschieden werden wird, geht die Streckmuskulatur der freien Extremität hervor, die sich der Gliederung der Extremität gemäss in mehrere Muskelgruppen sondert. Darauf einzugehen, und die damit in Konnex stehende weitere Ramification des R. dorsalis inferior zu besprechen, liegt ausserhalb des Rahmens der vorliegenden Abhandlung; anknüpfend an den hier mitgeteilten allgemeinen Verhältnissen werde ich diese Fragen im fünften Abschnitt der Segmental-Differenzirung detaillirt besprechen. Die Rami dorsales inferiores führen fast alle, ausser motorischen, noch sensibele Elemente. Typisch für diese Rami ist weiter dass sie alle eine Strecke weit zu einem einheitlichen Stamme verbunden sind, nämlich zum N. radialis. Wie wir weiter unten aus einander setzen werden, entbehrt der distale Grenznerv oftmals einen R. dorsalis inferior, wenigstens fehlen dessen motorische Elemente, während die sensibelen Fasern sich einem dieser Schicht fremden Nerven, dem N. ulnaris anschliessen.

Die bis jetzt angeführten Myotomstücke lagern alle dorsal von der Achse der freien Extremität, wenn man sich diese noch in ihrer meist ursprünglichen Lagerung denkt, flossenähnlich und sich transversal vom Rumpfe abhebend. Die diese Gesammtmasse innervirenden Äste entsprechen den drei dorsalen Strata des Plexus, welche zusammen die dorsale Schicht des Plexus darstellen.

Nach Abspaltung seines Ramus dorsalis inferior geht ein vierter Ast vom Spinalnerven ab, nicht weniger kräftig als der Letzterwähnte, den ich als *Ramus ventralis superior* unterscheiden werde. Dieser Ast innervirt die obere ventrale Portion des Myotomes, die in Beziehung zur Extremität sich verhält als die untere dorsale Portion, nur mit dem Unterschied, dass sie in die freie

Extremität auswachsend, sich längs der ventralen oder unteren Fläche des axialen Blastems hinschiebt, und hier eine intensive Differenzirung in Muskelgruppen zeigt, die sogenannte Beugemuskulatur der freien Extremität. Mit dieser Myotomportion wird der R. ventralis superior in die freie Extremität einbezogen, und kommt somit ventral von deren Längsachse zu liegen. In Gegensatz zum Ramus dorsalis inferior kommt es hier jedoch fast niemals zur Bildung eines einzigen Nervenstammes, fast immer vereinigen die Rami ventrales superiores sich zu drei Stämmen: Musculo-cutaneus, Medianus und Ulnaris. Es wird später Aufgabe sein zu untersuchen, durch Beteiligung welcher Ri. ventrales superiores diese Anordnung zu Stande kommt. Gelegentlich können jedoch auch die Ri. ventrales superiores zu einem einzigen Stamme sich verbinden, wozu ich z. B. erinnere an dem Befund bei Hylobates (Fig. 8). Die Rami ventrales superiores der segmentalen Extremitätennerven sind immer gemischter Natur, motorische und sensibele Fasern zur Peripherie führend.

Die beiden zur freien Extremität ziehenden Äste — der R. dorsalis inferior und der R. ventralis superior, besitzen eine solche Mächtigkeit, schliessen je ein so grosses Quantum der Fasern eines Segmentalnerven in sich, dass es im ausgebildeten Zustand den Anschein hat, als gabelte sich der Nerv in diese beiden Äste, und als wären die übrigen nur Zweige untergeordneter Art. Diese grosse Dicke beruht jedoch nur auf die mächtige Entfaltung des von ihnen versorgten Gebietes, denket man sich dasselbe in seiner anfänglichen Ausdehnung, bei der ersten Einwucherung der Muskulatur in die flossenähnliche Extremität, so verschwindet auch die Differenz in Dicke zwischen diesen Ästen und den übrigen. Als Primäräste des Spinalnerven haben sie nicht mehr Dignität als ihre Genossen. Doch hat die mächtige Entwicklung dieser beiden Ästen eine überwiegende Bedeutung für die definitive Ausbildung des Plexus brachialis, denn die Form dieses Plexus wird hauptsächlich bedingt durch die Art in welche die Ansabildung zwischen den Rami dorsales inferiores, und zwischen den Rami ventrales superiores vor sich gegangen ist. Die Ansabildungen der so viel schwächeren übrigen Äste sind dabei fast nur Nebenerscheinungen.

Nach Abzweigung des R. ventralis superior ist vom Spinalnerven noch nur der ventrale Endast übrig. Diesen Endzweig werde ich als *Ramus ventralis inferior* anführen. Dieser Ast ist mit höchst seltenen Ausnahmen rein motorisch. Er verliert sich in die meist ventrale Portion des Myotomes. Die Myotomdifferenzirung dorsal und ventral von den beiden Portionen welche in die freie Extremität einwachsen verläuft in etwas verschiedener Weise Dorsal

waren zwei Muskelmassen scharf von einander gesondert welche respective vom Rumpfe zum Gürtel und vom Gürtel (Rumpfe) zum Stelopodium ziehen. Diese Sonderung ist in der ventralen Hälfte des Myotomes — wenigstens bei den Primaten — nicht zu Stande gekommen. Es dürfte dafür wohl die Verkümmerung des Ventralteiles des Schultergürtels verantwörtlich gestellt werden. Es sind hier die vom Stammskelett Ursprung nehmenden und an der Zona resp. dem Stelopodium inserirenden Muskeln, und die eventuell von der Zona entspringende und am Stelopodium inserirende Muskelmasse(Portio clavicularis des Pectoralis mayor) zu einer einheitlichen Muskelgruppe vereint, an welcher man jedoch ohne Mühe zwei Schichten zu unterscheiden vermag, eine oberflächliche und eine tiefe. Beide Lagen, aus den beiden Pectoralmuskeln und dem M. subclavius aufgebaut, werden aus einer besonderen Plexusschicht innervirt, die am meisten ventral im Gesammtplexus gelagert ist, und sich von demselben fast immer durch eigene Ansabildungen abhebt.

Ausser den bis jetzt genannten, die Extremitätenmuskulatur innervirenden Asten, zweigt der segmentale Extremitätennerv der oberen Gliedmasse, immer noch einen Muskelast ab, den ich als *Ramus supremus* unterscheiden werde und der für die Scaleni, zum Teil noch für die prävertebrale Muskulatur des Halses bestimmt ist. Die weitere Besprechung dieses Astes können wier hier aus leicht ersichtlichen Gründen bei Seite lassen.

Die fünf Primäräste des Spinalnerven für die Extremitätenmuskulatur, welche wir oben angedeutet haben, bieten eine natürliche Anleitung um die segmentale Zusammensetzung der Unterteile des Plexus zu studiren. Denn die übereinstimmenden Äste der segmentalen Extremitätennerven stellen, indem sie sich näher an einander schliessen, — also durch Ansabildung und Faseraustausch, — ein Ganzes dar, das eine gewisse Selbständigkeit besitzt. Auch an der Peripherie zeichnet sich das von jeder Nervengruppe innervirte Gebiet, durch seine natürliche Abgrenzung aus. Wir werden somit jetzt nach einander die verschiedenen Nervengruppen und ihr Gebiet bei den verschiedenen Affen systematisch untersuchen und vergleichend betrachten. Die Rami dorsales superiores, welche zum dorsalen Nebenplexus von Fürbringer zusammentreten kamen früher bei der Untersuchung der dorsalen trunco-zonalen Muskeln schon genügend zur Sprache sodass wir auf eine weitere Besprechung Verzicht leisten können. Wir konnen also sofort mit der Besprechung der zweiten Nervengruppe anfangen.

Die Rami dorsales medii und ihr peripheres Gebiet.

Wie oben dargestellt worden ist innerviren die Rami dorsales medii die dorsale zono-stelepodiale Muskulatur und den einzigen dorsalen trunco-stelepodialen Muskel der sich überhaupt bei den Primaten findet, und der als die kaudale Fortsetzung der erstgenannten Gruppe betrachtet werden muss, nämlich den M. latissimus dorsi.

Zunächst werden wir die Frage beantworten, welche segmentalen Extremitätennerven einen derartigen Ast besitzen, denn da das Bestehen der Primaräste uns über die früheste Myotomdifferenzirung in dorsoventraler Richtung unterrichtet, hat es Interesse nach zu spüren ob alle Extremitätenmyotome einen gleichen Entwickelungsgang durchgemacht haben. Unterstehende Tabelle bringt uns die Beantwortung dieser Frage.

Spezies.	Segmentale Extremitätennerven:	Es besitzen einen Ramus dorsalis medius:	Einen R. cutaneus besitzen die Ri. dors. med. aus :
Propithecus . .	5. 6. 7. 8. 9. 10.	6. 7. **8.**	6. 7.
Lepilemur. . .	5. 6. 7. 8. 9.	5. 6. **7.** 8. 9.	6. 7.
Perodicticus. .	5. 6. 7. 8. 9.	**5.** 6. 7. **8.**	5. 6. **7.**
Lemur.	5. 6. 7. 8. 9.	5. 6. **7.** 8. 9.	5. 6. 7.
Midas	5. 6. 7. 8. 9.	5. **6.** 7.	5. 6.
Nyctipithecus .	5. 6. 7. 8. 9.	5. 6. **7.** 8.	5. 6.
Chrysothrix . .	5. 6. 7. 8. 9. 10.	5. 6. **7.** 8.	5. 6.
Mycetes	(4) 5. 6. 7. 8. 9.	(4) 5. 6. **7.** 8. 9.	4. 5. 6. 7.
Ateles	5. 6. 7. 8. 9.	5. 6. **7.** 8.	5. 6.
Cebus	5. 6. 7. 8. 9.	5. **6.** 7. 8.	5. 6. (7 ?)
Cynocephalus .	5. 6. 7. 8. 9. 10.	5. 6. 7. **8.**	6. 7.
Cercopithecus .	5. 6. 7. 8. 9.	5. 6. **7.** 8.	5. 6. (7 ?)
Macacus	5. 6. 7. 8. 9. 10.	5. 6. **7.** 8. 9.	5. 6. (7 ?)
Colobus	5. 6. 7. 8. 9.	5. 6. **7.** 8.	5. 6.
Semnopithecus	5. 6. 7. 8. 9.	5. **6.** 7. 8	?
Hylobates . . .	4. 5. 6. 7. 8. 9.	4. 5. 6. **7.** 8.	?
Orang	4. 5. 6. 7. 8. 9. 10.	4. 5. 6. **7.** 8.	5. 6.
Chimpanse . .	4. 5. 6. 7. 8. 9.	4. 5. 6. **7.** 8. 9.	6. 7.

Es geht aus dieser Tabelle die Regel hervor dass der letzte an der Innervation der Extremität beteiligte Spinalnerv einen Ramus

dorsalis medius nur selten besitzt, gewöhnlich ist der vorletzte Spinalnerv noch mit einem solchen ausgestattet. Nur bei Lepilemur, Lemur, Mycetes und Chimpanse besitzt der distale Grenznerv noch einen R. dorsalis medius. Bisweilen kommt es vor dass auch dem vorletzten Spinalnerven ein R. dorsalis medius abgeht, wie bei Midas, Chrysothrix, Cynocephalus, Orang. Bei den drei letztgenannten Formen war dieses mit einer partiellen Einverleibung des 10^en^ Spinalnerven im Plexus coïncidirt. Es folgt hieraus dass die Differenzirung des letzten Extremitätenmyotomes meistenfalls einfacher sich gestaltet als jene der übrigen, da die Entstehung des mittleren dorsalen Gebietes unterbleibt. Diese Vereinfachung der Differenzirung der mehr kaudalen Extremitätenmyotome, kommt im meist dorsalen Abschnitt schon früher zum Ausdruck wie aus der Tabelle ab zu lesen ist. Denn in der zweiten Reihe sind durch fette Ziffern die letzten Spinalnerven angedeutet worden welche noch einen Ramus dorsalis *superior* abspalten, das heisst somit, die letzten Myotome bei welcher es noch zur Differenzirung einer *oberen* dorsalen Portion, aus welcher die dorsale trunco-zonale Muskulatur hervorgeht, kommt. Und es wird aus dieser Andeutungsweise klar dass die Entstehung letzterer Portion meistenfalls schon in einem mehr kranialen Myotom aufhört als jene der mittleren dorsalen Portion. Aus den in obenstehender Tabelle niedergelegten Ergebnissen, geht somit hervor das die *primäre* Differenzirung im dorsalen Abschnitt der Extremitätenmyotome kaudalwärts allmählich sich vereinfacht, zunächst hört die Ausbildung der oberen Schicht auf, demnächst jene der mittleren.

Es kommt jedoch vor dass die dorsale obere Portion der Extremitätenmyotome sich eben so weit kaudalwärts ausstreckt als die mittlere, doch waren diese Fälle seltsam konnten nur bei Propithecus, Perodicticus und Cynocephalus konstatirt worden. Meistenfalls hört die obere Portion früher auf als die mittlere, und es kann dies geschehen im unmittelbar vorangehenden Myotom, (Midas, Nyctipithecus, Chrysothrix, Ateles, Cercopithecus, Colobus, Hylobates, Orang) oder es kan sich die mittlere Portion zwei Segmente weiter kaudalwärts ausstrecken als die obere (Lepilemur, Lemur, Mycetes, Cebus, Macacus, Semnopithecus, Chimpanse).

Ein umgekehrtes Verhalten, wobei die dorsale obere Portion sich weiter kaudalwärts ausdehnt als die mittlere kommt nicht vor. Demzufolge besitzt im Allgemeinen die erstgenannte Muskelmasse, aus welcher die trunco-zonalen Muskeln entstehen einen mehr kranialen Charakter als die zweitgenannte aus welcher die zono- und trunco-stelepodiale Muskulatur entsteht. Man kann sich vorstellen dass die oberen dorsalen Abschnitte sämmtlicher Extremitätenmyo-

tome zusammen eine Längszone bilden, und dass ventralwärts von dieser sich eine zweite Längszone ausstreckt, gebildet durch die mittleren dorsalen Portionen der Myotome. Wenn nun die erstere Zone schon mehr kranial ihre hintere Begrenzung findet, als die letzterwähnte, dann erhebt sich die Frage, welches ist das Schicksal der Myotommasse die sich im Verlängerten der oberen dorsalen Portion findet? Man konnte sich denken, dass diese Masse sich der mittleren dorsalen Portion anschliesst, und bei dieser Auffassung wurde der R. dorsalis medius der meist hinteren Extremitätennerven nicht vollkommen homolog mit jenem der mehr kranialen sein. Es kommt mir jedoch wahrscheinlicher vor dass die bezüglichen Myotomabschnitte dem Bildungsmaterial der Musculi scaleni sich anschliessen.

Die vordere Grenze der dorsalen mittleren Portion fällt, mit nur einer einzigen Ausnahme mit der vorderen Grenze des ganzen segmentalen Muskelgebietes der Extremität zusammen. Diese Ausnahme kam bei Propithecus zur Beobachtung.

Die segmentale Länge der dorsalen mittleren Zone ist eine ausserordentlich schwankende, ohne dass diese Schwankungen für etwas Typisches bei einer der Untergruppen der Primaten das Wort zu reden scheinen. Nur bei den Anthropoïden scheint sich die Portion durch ihre in's Auge fallende Ausbreitung — sie dehnt sich hier über fünf oder sechs Segmente aus — zu kennzeichnen. Chimpanse, bei welchem die Zone sich über sechs Segmente ausbreitet stellt einen einzeln dastehenden Fall dar, denn bei den übrigen Primaten kam es in vier oder fünf Segmenten zur Anlage dieser Schicht, nur bei Midas und Propithecus war sie trimer. Wir haben in diesen Differenzen wieder einen neuen Beweis zu erblicken *dass die Entstehung und Ausbildung einer Muskelgruppe unabhängig ist von der segmentalen Breite des Anlageniveau.* Denn bei Midas, wie bei Chimpanse geht aus der dorsalen mittleren Schicht der Myotome das ganze Komplex von zono- und trunco-stelepodialen Muskeln hervor, bei beiden Tieren aus einer gleichen Anzahl Muskelindividuen bestehend, und doch dehnt sich das Niveau bei Chimpanse über sechs, bei Midas nur über drei Segmente aus.

Und vergleicht man diese Schwankungen mit der in der ersten Reihe mitgeteilten Gesammtzahl der Extremitätenmyotome, so ist es nicht möglich eine Relation zwischen beiden zu entdecken: bei Propithecus wo sich die dorsale mittlere Zone nur über drei Segmente erstreckt nehmen sechs Myotome an der Bildung der Extremität theil, das ist eben so viele als bei Chimpanse bei dem die bezügliche Zone über sechs Segmente sich ausdehnt. Wir können daraus den Schluss ziehen, *dass die metameren Umbildungen der den*

Primärästen der Extremitätennerven entsprechenden Myotomregionen eine gewisse Selbständigkeit besitzen. Wir werden später weitere Belege für die zwei erwähnten Differenzirungsprincipe der Extremitäten-myotome beibringen.

Kehren wir nachdem wir den motorischen Bezirk der Rami dorsales medii in seinen segmentalen Charakteren haben kennen gelernt, zu diesen Primärästen selbe zurück und untersuchen wir jetzt das Vorkommen ihrer sensibelen Elemente.

Nicht jeder Ramus dorsalis medius der spinalen Extremitätennerven ist gemischter Natur, es giebt immer eine wechselnde Zahl solcher Äste die keine sensibelen Elemente führen. Aus einer Vergleichung der vierten und dritten Spalte der Tabelle auf Seite 539 ist zu sehen dass meistenfalls nur die Rami dorsales medii der mehr kranialen Spinalnerven mit sensibelen Ästen ausgestattet sind, während jene der hinteren sich meistenfalls ausschliesslich in der Muskulatur verzweigen. Es sind gewöhnlich die zwei oder drei ersten Rami dorsales medii welche einen Hautast besitzen. Mitunter kommt es jedoch auch vor, wie z. B. bei Lepilemur, Cynocephalus, Orang und Chimpanse dass der meist kraniale R dorsalis medius einen Hautast entbehrt. In diesen Fällen fängt somit die Serie dieser Äste mit einem rein motorischen an. Den Gegensatz treffen wir bei Mycetes an, bei welchem Tiere sensibele Fasern des vierten Spinalnerven dem Ramus dorsalis medius des fünften angeschlossen waren, ohne dass es im vierten Myotom selber zur Differenzirung einer dorsalen mittleren Muskelschicht gekommen war.

Sämmtliche Ri. dorsales medii verbinden sich unter einander in einer individuell überaus schwankenden Weise, und fast immer derart dass von jedem R. dorsalis medius die Fasern längs mehreren Bahnen ihr Endgebiet erreichen. Mit Bezug auf ihre Lagerung zum Schultergürtel sind diese Bahnen in prozonale und metazonale zu trennen, je nachdem sie den Schultergürtel über den kranialen oder unter den kaudalen Rand passiren. Zwischen den beiden ist eine dritte Gruppe zu erwähnen die ihr Endgebiet unter dem Schulterblatte findet, und desswegen weder prozonal noch metazonal situirt ist. Bei den Altweltsaffen sind, wie beim Menschen, alle sensibelen Elemente der Ri. dorsales medii in einer einzigen metazonalen Bahn — nämlich im N. axillaris — zusammengedrängt, um bekanntlich die Haut der Schulterwölbung und eines Teiles des Oberarmes zu innerviren. Das übereinstimmende Gebiet wird bei den Neuweltsaffen und den Prosimiae gleichfalls von des Ri. dorsales medii der Spinalnerven innervirt, doch gelangen die Fasern hier längs zwei Bahnen zu ihrem Territorium, nebst der metazonalen Bahn besteht hier auch eine prozonale, da ein Teil der

sensibelen Fasern sich dem N. suprascapularis angeschlossen hat. Ich habe im descriptiven Teil diesen R. cutaneus als N. supraaxillaris unterschieden.

Es trägt demzufolge der N. suprascapularis bei den höheren Affen einen andern Charakter als bei den niederen, wiewohl noch in sehr verringertem Maasse bei ersteren die sensibelen Fasern anwesend sind, und als feiner Gelenknerv zur Articulatio humeri ziehen. Da bei den Prosimiae der N. supraaxillaris als konstantes Gebilde angetroffen worden ist, darf man wohl behaupten dass die Vorfahren der Altweltsaffen auch jenen einmal besessen haben werden, sodass man zur Annahme gerechtigt ist dass im Laufe ihrer Entwicklung, bei den Altweltsaffen die sensibelen Fasern des N. supra-scapularis allmählig dieser Bahn entzogen sind, und einer benachbahrten zugefügt. Es liegt vor der Hand dabei zu denken am N. axillaris, dem sich allmählig sämmtliche sensibele Fasern der Rami dorsales medii anschlossen, und der sein peripheres Gebiet in gleichem Grade ausdehnen sah.

Derartige Umlagerungen konnten für sensibele Fasern schon mehrfach konstatirt werden, das Besondere besteht hier nur darin dass die bezüglichen Elemente aus einer prozonalen Bahn in eine metazonale übergeführt worden sind, statt ihr Gebiet längs einem kranial vom Gürtel verlaufenden Wege zu erreichen nehmen sie einen Verlauf kaudal von diesem Gebilde. Von vergleichend anatomischem Standpunkte verdient es Überlegung ob wir nicht im N. supraaxillaris der Prosimiae und der Neuweltsaffen das Analogon zu erblicken haben des Hautastes vom bei niederen Säugetieren — besonders Monotremen — bestehenden sogenannten N. supracoracoïdeus. Für die Lösung dieser Frage reicht jedoch mein Untersuchungsmaterial nicht aus.

Wenn wir schliesslich einen Blick werfen auf die verschiedenen Kombinationen zu welchen die einzelnen motorischen Nervenbündel bei den untersuchten Affen mit einander vereinigt waren, so stossen wir auf einen solchen Reichthum individueller Variationen, dass die grösste Willkür hier zu herrschen scheint. Wiewohl ich völlig der hohen Bedeutung mir bewusst bin welche die Innervation besitzt als Richtschnur zur Beurteilung von Muskelverwandtschaften und Muskelhomologien, so haben wir doch in dem Nervenkomplex, das die Musculi subscapularis, teres mayor, teres minor, latissimus dorsi und deltoïdes versorgt, ein sehr lehrreiches Beispiel, welches uns dafür warnt das erwähnte Princip nicht kritiklos an zu wenden. Die peripheren Nerven sind die Resultaten einer Menge mechanisch einwirkender Einflüsse, und als allgemein gültiges Princip darf dabei wohl dieses angemerkt werden, dass isomere Nervenbündel

ihren primären Zusammenhang erst dann lösen werden, wenn — um eins der vielen mechanischen Momente nahmhaft zu machen — die Eintrittstellen dieser Nervenbündel in den Muskeln sich unter den Einfluss der morphologischen Entfaltung der Muskulatur genügend weit von einander entfernen. Die Eintrittstellen der Nerven in den Muskeln stellen doch Fixationspunkte im Verlauf der Nervenfasern dar. Und dieses mechanische Moment ist nun nicht nur bei mehreren Individuen derselben Spezies, sondern in erhöhtem Maasse bei Individuen verschiedener Spezies seiner Wirksamkeit und seiner Natur nach nicht das gleiche. Ein Beispiel möge dieses erläutern. Setzen wir den Fall es sei der M. teres mayor bei einem willkürlichen Primaten ein monomerer Muskel, sich differenzirend aus dem 6^{en} Myotom. Es wird dann aus dem 6^{en} Spinalnerven ein Faserbündel in die embryonale Bildungsmasse dieses Muskels eintreten. Diese Fasermasse wird im Nervenstamme eng angeschlossen sein an den Nervenbündeln die zu den unmittelbar benachbarten isomeren Muskelcentra ziehen. Als solche sind zu nennen jene der M. subscapularis, deltoïdes und teres minor. Zunächst wird nun die Gesammtmasse dieser Nervenbündeln durch die Differenzirung der genannten Muskeln sich vom Mutterstamme lösen. Sodann wird eine weitere Trennung in diesem gemeinsamen Faserkomplex statt finden, so bald die einzelnen Muskeln zu differenziren anfangen, und indem die Muskeln sich vergrössern, werden die Eintrittstellen der Muskelnerven allmählig sich von einander entfernen. Entfernen sich diese Eintrittstellen weit von einander dann kann diese zweite Spaltung sich bis zum spinalen Nervenstamme fortsetzen, und in diesem Falle entstehen schliesslich die einzelnen Muskelnerven gesondert aus dem Mutterstamme. Es lässt sich jedoch auch denken dass die zweite Spaltung sich nicht bis zum Spinalnervenstamme fortsetzt, mit der Folge dass die einzelnen Muskelnerven sich dann gemeinschaftlich vom Mutterstamme ablösen, um eine Strecke weit einen einheitlichen Stamm zu bilden. Das definitive Bild wird also schon in diesen beiden Fällen ein verschiedenes sein.

Auf diese Weise muss es erklärt werden dass z. B. der Nerv für den M. teres mayor bald eine Strecke weit im N. axillaris den Nerven für den M. deltoïdes und teres minor angeschlossen ist, bald selbständig von den Plexuswurzeln sich ablöst. Es würde fehlerhaft sein im ersteren Falle eine nähere Verwandtschaft zwischen M. teres mayor und M. deltoïdes oder teres minor zu behaupten als im zweiten Falle, es würde fehlerhaft sein zu behaupten: weil im ersteren Falle der M. teres mayor aus dem N. axillaris innervirt ist, im zweiten Falle nicht, sind die Muskeln einander bei den zwei Individuen nicht vollkommen homolog. Nicht die Muskeln sind

verschieden, sondern die mechanischen Bedingungen welche die Bildung des N. axillaris beherrschten, waren in beiden Fällen nicht ganz gleich.

Noch deutlicher tritt dieses hervor, wenn wir uns denken dass bei einem andern Individuum der Musc. teres mayor nicht monomer, sondern dimer ist. Dann treten schon in der embryonalen Bildungsmasse des Muskels zwei Nervenbündel, eines z. B. aus dem 6^{en} ein zweites aus dem 7^{en} Spinalnerven, ein. Es ist immer ein secundärer Zustand, wenn man bei Dimerie eines Muskels nur eine einzige gemeinschaftliche Eintrittstelle des innervirenden Nerven antrifft. Ursprünglich muss eine volkommene Trennung der Nervenbündel bestanden haben, und hat jeder der zwei Äste seine eigene Eintrittstelle, später vereinigen sie sich zu einem einzigen Stamme. Mit Ausnahme der sehr breiten Muskeln — Serratus anticus, Pectoralis u. s. w. — kommt fast immer dieser Vorgang zu Stande, und das mechanische Moment dafür, darf man wohl in dem gleichgerichteten Verlauf beider Bündel über eine längere Strecke, erblicken. Doch kann sich der Zustand einstellen, dass die Ablösung beider Nervenbündel von den Spinalnervenstämmen nicht oder nur unvollständig zu Stande kommt, und dem zu Folge erscheint dann der Muskel aus zwei Nervenbündeln innervirt, welche dann auf der oben näher umschriebenen Weise, je mit den ihnen isomeren Fasern, eine kürzere oder längere Strecke verbunden sein können. So erklärt sich der Zustand dass der M. teres mayor durch zwei Äste innervirt sein kann, von welchen einer dem Nerven für Teres minor und Deltoïdes (dem N. axillaris) angeschlossen ist, der andere dem Nerven für den M. latissimus dorsi. In allen diesen Fällen eine volkommene Homologie zu verwerfen, auf Grund des variirten Innervirungsmodus, scheint mir nicht statthaft. Die peripheren Nervenäste sind keine unveränderliche primäre Bildungen, sondern Resultanten. Je grösser die Anzahl der mechanischen Bedingungen ist die ihre Entstehung beherrschen, desto mehr soll man Vorsicht ausüben, und Kritik anwenden bei ihrer Verwerthung für Muskelhomologisirung.

Aus dem descriptiven Teil dieser Untersuchung würde es mir leicht sein mehrere Beispiele an zu führen die warnen gegen kritiklose consequente Durchführung des Princips dass Muskeln die ihre Äste nicht aus dem gleichen Nervenstamme beziehen, nicht homologe Muskeln sein sollten. Ich beschränke mich hin zu weisen auf jenen Fällen wobei der N. musculo-cutaneus als selbständiger Nervenstamm fehlt wie es z. B. bei Chimpanse der Fall sein kann und von mir auch bei Hylobates Mülleri beobachtet worden ist. In diesem Falle wird die ventrale Oberarmmuskulatur aus dem N.

medianus innervirt. Bei consequenter Anwendung ohne weitere Kritik des oben angedeuteten Princips, muss man eine Homologie dieser Muskeln mit gleichnahmigen die bei einem anderen Individuum durch einen selbständigen N. musculo-cutaneus innervirt werden, von der Hand weisen. Doch wird wohl kaum Jemand eine derartige Behauptung äussern, Niemand wird diesen Fall anders zu interpretiren versuchen, als durch die Annahme es haben sich bei den erwähnten Objecten die Fasern des N. musculocutaneus dem Stamme des N. medianus angeschlossen.

Von allen motorischen Nerven die sich aus den Rami dorsales medii der Extremitätennerven bilden ist der N. suprascapularis wohl der meist konstante in Verlauf und periphere Ausbreitung. Zweifelsohne muss dieses zurückgeführt werden auf den Umstand dass er der einzige prozonal verlaufende Nerv dieser Gruppe ist. Es werden schon in einer sehr frühen Epoche der embryonalen Entwicklung, die Faserbündel welche diesen Nerv zusammensetzen, durch die Anlage des Gurtels in eine kranial verlaufende Bahn gedrängt.

Die Nerven dagegen für den Mi. subscapularis, teres minor, teres mayor, deltoïdes und latissimus dorsi zeigen in ihrer Entstehungsweise aus dem Plexus, und ihren gegenseitigen Verbindungen ein so wechselndes Verhalten, dass die in der Anthrophotomie übliche Unterscheidung dieser Äste als Ni. subscapulares und N. axillaris bei den Affen nur in beschränktem Maasse durch zu führen ist. Hauptsächlich ist es der Nerv für den M. teres mayor der durch seine sehr variirenden Beziehungen sehr störend auf eine Schematisirung einwirkt. Wenn wir doch, in Übereinstimmung mit der menschlichen Anatomie als N. axillaris jenen Nerven unterscheiden, der den M. teres minor und M. deltoïdes innervirt und überdies einen Hautast abzweigt so sehen wir dass in nicht wenigen Fällen der Nerv für den Teres mayor bei den Primaten eine kürzere oder längere Strecke am N. axillaris angeschlossen ist. Dies war der Fall bei Semnopithecus, Colobus, Cebus, Lepilemur und Propithecus. Ein selbständiger Ursprung aus dem Plexus kam ebenfalls relativ häufig vor nämlich bei Macacus, Cercopithecus, Cynocephalus, Ateles, Midas, Lemur und Perodicticus. In diesen Fällen konnte der Nerv mehr oder weniger innig mit einem der Nerven für den M. subscapularis verbunden sein. Zwei Nerven für den M. teres mayor fand ich bei Chimpanse, einer war dem Axillaris, der andere dem Nerven für den M. latissimus dorsi angeschlossen. Ziemlich selten kam ein Zustand zur Beobachtung der beim Menschen Regel bildet, nämlich ein Anschluss des Nerven für den Teres mayor an jenem für den M. latissimus dorsi, ich fand diesen Zustand bei Orang,

Hylobates, Cynocephalus babuin und Chrysothrix. Der Umstand dass bei den Anthropoïden der bezügliche Nerv unvollständig an jenem für den M. latissimus dorsi angeschlossen ist und hier somit schon mehr menschenähnliche Verhältnisse bestehen, verdient besondere Erwähnung. Aus diesen Beispielen geht genügend hervor wie schwankend die anatomischen Beziehungen dieses Nerven sich gestalten und wir brauchen zur Erklärung dieser Labilität nicht wechselnde genetische Verwandtschaften des M. teres mayor zu den benachbarten Muskeln anzunehmen, sondern lediglich ein Alteriren der mechanischen Einflüsse die den Verlauf und die Verbindungen der diesen Muskel innervirenden Nervenfasern beherrschen.

Die gleichen Gesichtspunkte gelten für die Nerven die zum M. subscapularis ziehen, doch nehme ich Abstand davon die Variationen dieser Nerven hier ausführlich anzuführen, verweise dazu nach den dem ersten Abschnitt beigefügten Figuren. In welcher Weise die verschiedenen Rami dorsales medii der Extremitätennerven zu einem Plexus vereinigt sein können zeigt die Figur 7, wo die ganze von diesen Rami gebildete Schicht aus dem Plexus brachialis des Orang isolirt dargestellt worden ist.

Die Rami dorsales inferiores.

Diese Primäräste der Spinalnerven bilden den Hauptbestandteil der dorsalen Hauptschicht des Plexus brachialis, verbinden sich in dieser Etage des Nervengeflechtes um aus derselben, zu einem einzigen Nervenstamme verbunden, auszutreten. Als N. radialis innervirt dieser Nerv die gesammte Streckmuskulatur der freien Extremität und versorgt einen grösseren Teil der Haut der Streckseite von sensibelen Fasern. Da wir den N. radialis in seiner Verästelung nicht weiter verfolgt haben, werden wir uns hier beschränken auf eine kurze Uebersicht seiner segmentalen Zusammensetzung. Die Weise, in welcher die Wurzeln des N. radialis zusammentreten, ist nicht im Bereich des ganzen Plexus die gleiche. Schon bald nach dem Austreten aus der Wirbelsäule trennen sich bei den oberen Spinalnerven die ventralen und dorsalen Elemente von einander. Bei den distalen Spinalnerven kommt es mehr zu einer Verbindung der ganzen noch unzerteilten Spinalnervenstämme, sodass hier die Trennung der dorsalen und ventralen Elemente erst weiter peripherwärts bemerkbar ist. Es sind dies jedoch Erscheinungen welchen keine wesentliche Bedeutung beigelegt werden darf, sie sind gleicher Art mit solchen welche man bei den Verästelungsweisen der Nervenstämme so oftmals antreffen kann, wenn die Ablösungsstelle eines Astes bald etwas höher bald niedriger sich findet.

Die aus den R. dorsales medii hervorgehenden motorischen Äste sind oftmals lange mit den Wurzeln des N. radialis, — dass heisst Elementen der Rami dorsales inferiores — verbunden. Besonders jene Elemente erstgenannter Äste, welche den M. teres mayor und latissimus dorsi innerviren, bleiben den Radialis-elementen lange angeschlossen, so dass in sehr vielen Fällen diese Muskelnerven sich vorthun als ein aus dem oberen Teil des Radialisstammes sich ablösender Ast. Auch dieser Erscheinung ist keine besondere Bedeutung beizulegen.

	Herkunft des N. radialis.	Wurzelzahl.	Zusammensetzung des Plexus brachialis.	Wurzelzahl.
Chimpanse	5. 6. 7. 8. 9.	5.	4. 5. 6. 7. 8. 9.	6.
Orang	5. 6. 7. 8.	4.	4. 5. 6. 7. 8. 9. 10.	7.
Hylobates.	5. 6. 7. 8.	4.	4. 5. 6. 7. 8. 9.	6.
Semnopithecus . . .	5. 6. 7. 8. 9.	5.	5. 6. 7. 8. 9.	5.
Colobus.	5. 6. 7. 8.	4.	5. 6. 7. 8. 9.	5.
Cercopithecus. . . .	6. 7. 8. 9.	4.	5. 6. 7. 8. 9. 10.	6.
Macacus.	6. 7. 8. 9.	4.	5. 6. 7. 8. 9. 10.	6.
Cynocephalus mormon.	7. 8. 9. 10.	4.	5. 6. 7. 8. 9. 10.	6.
Cynocephalus babuin .	7. 8. 9. 10.	4.	5. 6. 7. 8. 9. 10.	6.
Ateles	6. 7. 8. 9.	4.	5. 6. 7. 8. 9.	5.
Cebus	6. 7. 8. 9.	4.	5. 6. 7. 8. 9.	5.
Mycetes	5. 6. 7. 8. 9.	5.	5 6. 7. 8. 9.	5.
Chrysothrix	5. 6. 7. 8. 9.	5.	5. 6. 7. 8. 9. 10.	6.
Nyctipithecus . . .	6. 7. 8. 9.	4.	5. 6. 7. 8. 9,	5.
Midas	6. 7. 8. 9.	4.	5. 6. 7. 8. 9. 10.	6.
Lemur.	6. 7. 8. 9.	4.	5. 6. 7. 8. 9.	5.
Lepilemur.	6. 7. 8. 9.	4.	5. 6. 7. 8. 9.	5.
Perodicticus	6. 7. 8. 9.	4.	5. 6. 7. 8. 9.	5.
Propithecus	5. 6. 7. 8. 9.	5.	5. 6. 7. 8. 9. 10.	6.

Der N. radialis bildet sich aus fast allen Spinalnerven welche an der Bildung des Plexus brachialis beteiligt sind wie aus vorstehender Tabelle hervorgeht.

Diese Tabelle zeigt auch wie die Wurzelzahl des N. radialis schwankt zwischen vier und fünf, während jene des ganzen Plexus zwischen 5 und 6 sich bewegt. Es besteht fast immer ein Spinal-

nerv, der wiewohl er an der Bildung des Plexus brachialis beteiligt ist, keinen R. dorsalis inferior besitzt, dass heisst dessen zugehöriges Segment nicht in das Dorsalgebiet der freien Extremität eingewachsen ist. Dass dies jedoch nicht eine Regel ohne Ausnahme bildet, beweisen Semnopithecus und Mycetes, bei welchen Affen jeder segmentale Extremitätennerv einen Ramus dorsalis inferior besessen hat, die Wurzelzahl des N. radialis und jene des ganzen Plexus gleich sind.

In Gegensatz dazu konnte einige Malen der Fall konstatirt werden, dass an mehreren Spinalnerven ein Ramus dorsalis inferior fehlte. Wie aus der Tabelle ersichtlich war solches der Fall bei Hylobates, Macacus, Cercopithecus, den beiden Cynocephalis und Midas. Ganz vereinzelt steht der zustand bei Orang da, der mit sieben Plexuswurzeln doch nur einen vierwurzeligen Radialisstamm besasz.

Meistenfalls ist es der erste an der Plexusbildung beteiligte Spinalnerv dem ein Ramus dorsalis inferior abgeht; Ausnahmen darauf bildeten Semnopithecus, Colobus, Mycetes, Chrysothrix und Propithecus. Es setzt sich also in der Mehrzahl der untersuchten Affen der dorsale Teil des ersten Extremitätensegment nicht bis in die Anlage der freien Gliedmasse fort. Dieses Ergebniss stimmt überein mit den Befunden die wir beim Menschen gemacht haben und an anderer Stelle weiter ausgearbeitet haben. Doch auch der Fall dass dem letzten Segmentalnerven ein Ramus dorsalis inferior abgeht ist nicht selten, es kam bei Orang, Hylobates, Colobus, Cercopithecus, Chrysothrix Midas und Propithecus zur Beobachtung.

Eine bemerkungswerte Beziehung zeigt das Anlageniveau der Streckmuskulatur der freien Extremität bei den Altweltsaffen den übrigen gegenüber. Früher hatte ich schon Gelegenkeit darauf hin zu weisen, dass der Plexus brachialis bei den Anthropoïden ein wenig mehr kopfwärts gelagert erscheint als bei den übrigen Primaten, und dieses Lagerungsverhältniss tritt deutlicher hervor wenn man auf das Radialisgebiet achtet. Eine Sonderstellung nehmen dabei die Cynocephaliden ein, wo sich das Bildungsniveau der Streckmuskulatur in den Segmenten 7 bis 10 findet. Eine derartige kaudale Verschiebung bei diesem Geschlecht werden wir für die ventrale Muskulatur bestätigen können und es möchte viellicht ein Charakteristicum für dieses Primaten-geschlecht darstellen. Schon etwas mehr kranial war das Niveau bei Cercopithecus und Macacus situirt wo es sich in den Segmenten 6 bis 9 ausdehnte, darin eine Lagerung aufweisend wie sie auch bei der Mehrzahl der Neuweltaffen und Prosimiae gefunden worden ist. Bei den im System am höchsten stehenden Affen erreicht das Centrum das 5^{e} Segment, dabei

entweder seine Beziehung zum 9en Segment einbüssend, wie bei Orang, Hylobates und Colobus oder dieselbe beibehaltend wie bei Chimpanse und Semnopithecus. Dass sich die dorsale Muskulatur der freien Extremität aus dem 5en bis 8en Segment bildete wurde also nur bei den höchst differenzirten Primaten beobachtet und wir dürfen auf Grund unserer Befunde wohl auf eine sei es auch geringe metamere Umbildung dieser Muskelmasse schliessen.

Die in der Tabelle niedergelegten Daten sind nicht hinreichend um zu entscheiden in welchem Sinne diese Umbildungen vor sich gegangen sind. Stellt man neben einander Befunde bei Cynocephalus, Cercopithecus und Hylobates, bei welchen Formen die Radialismuskulatur sich bildet resp. aus dem 7en bis 10en, 6en bis 9en und 5en bis 8en Segmenten, so hat es gewiss etwas bestechendes an sich um darin den Ausdruck einer Wanderung der Extremität in kraniale Richtung zu erblicken. Aber wir sind nicht im Stande zu entscheiden welcher dieser Zustände als der primitive bezeichnet werden muss. Denn, der einzige Umstand dass das Bildungsniveau der Radialismuskulatur bei den Anthropoïden mehr kranial entsteht als bei Cynocephaliden, würde nur dann für eine kraniale Wanderung de oberen Extremität bei den höchsten Formen der Primaten sprechen, wenn der Beweis geliefert wäre, dass die Anthropoïden aus Cynocephaliden-ähnlichen Voreltern entstanden sind. Mehr beweisend scheint es mir für diese Frage zu sein, dass der Plexus brachialis der Anthropoïden als Ganzes mehr kopfwärts gelagert ist als jener der Prosimiae. Besonders wenn mann die Differenzirung des vierten und fünften Spinalnerven bei Halbaffen und die im System am höchsten stehenden Affen mit einander vergleicht, fällt es sofort auf dass bei letzteren das vierte und fünfte Segment viel ausgiebiger an der Extremitätenbildung beteiligt sind als bei den erstgenannten. Es scheint hieraus eine geringe Annäherung der Extremität an die Kopfregion hervor zu gehen.

Die Rami ventrales superiores.

(Nn. musculo-cutaneus, medianus, ulnaris).

Diese Primäräste der segmentalen Extremitätennerven versorgen die ventrale Region der freien Extremität mit sensibelen und motorischen Fasern und formen den Hauptbestandteil der ventralen Schicht des Plexus. Im Gegensatz zu den N. dorsales inferiores treten sie nicht zu einem einzigen Nervenstamm zusammen, sondern die ganze Fasermasse concentrirt sich in drei Bahnen, die als eine obere, N. musculo-cutaneus, mittlere, N. medianus, und untere, N. ulnaris aus dem Fasergefüge des Plexus entstehen. Die Ursprungs-

massen dieser Bahnen sind im Plexus mehr oder weniger über einander gelagert, sodass die Bahnen zwei bisweilen drei Spinalnerven gemein haben.

Wir werden auch bei der Besprechung dieser Aeste und der daraus hervorgehenden Bahnen Ausgang nehmen von einer Tabelle in welcher die segmentale Zusammensetzung des Plexus brachialis, und der einzelnen ventralen Nervenstämme übersichtlich dargestellt worden ist.

Aus einer Vergleichung der in der ersten und zweiten Reihe eingetragenen Daten folgt sofort dass in weitaus den meisten Fällen sämmtliche an der Innervation der Extremität beteiligten Spinalnerven einen R. ventralis superior in die freie Extremität schicken. Es giebt hierauf nur wenige Ausnahmen. Und es muss hervorgehoben werden, dass diese immer bei dem meist kraniellen Segmentalnerven angetroffen werden. In Gegensatz zu den dorsalen

	Zusammensetzung des Plexus brachialis.	Spinalnerven mit einem Ramus ventralis sup.	Segmentale Wurzeln des N. musc.-cut.	N. medianus.	N. ulnaris.
himpanse. .	4. 5. 6. 7. 8. 9.	5. 6. 7. 8. 9.	5. 6. 7. 8. 9.		7. 8. 9.
rang . . .	4. 5. 6. 7. 8. 9. 10.	5. 6. 7. 8. 9. 10.	5. 6. 7.	6. 7. 8. 9.	7. 8. 9. 10.
ylobates . .	4. 5. 6. 7. 8. 9.	5. 6. 7. 8. 9.	5. 6. 7. 8. 9.		7. 8. 9.
emnopithecus.	5. 6. 7. 8. 9.	5. 6. 7. 8. 9.	5. 6. 7.	6. 7. 8. 9.	8. 9.
olobus. . .	5. 6. 7. 8. 9.	5. 6. 7. 8. 9.	5. 6. 7.	7. 8. 9.	8. 9.
ercopithecus .	5. 6. 7. 8. 9. 10.	5. 6. 7. 8. 9. 10.	5. 6. 7.	7 8. 9. 10.	8. 9. 10.
acacus. . .	5. 6. 7. 8. 9. 10.	5. 6. 7. 8. 9. 10.	5. 6. 7.	6. 7. 8. 9.	8. 9. 10.
ynoc. morm.	5. 6. 7. 8. 9. 10.	6. 7. 8. 9. 10.	6. 7.	7. 8. 9. 10.	8. 9. 10.
ynoc. bab. .	5. 6. 7. 8. 9. 10.	5. 6. 7. 8. 9. 10.	5. 6. 7.	7. 8. 9. 10.	8. 9. 10.
teles . . .	5. 6. 7. 8. 9.	6. 7. 8. 9.	6. 7.	6. 7. 8. 9.	8. 9.
ebus . . .	5. 6. 7. 8. 9.	5. 6. 7. 8. 9.	5. 6. 7.	6. 7. 8. 9.	7. 8. 9.
ycetes. . .	5. 6. 7. 8. 9.	5. 6. 7. 8. 9.	5. 6. 7.	6. 7. 8. 9.	7. 8. 9.
hrysothrix. .	5. 6. 7. 8. 9. 10.	5. 6. 7. 8. 9.	5. 6. 7.	6. 7. 8. 9.	7. 8. 9. 10
yctipithecus .	5. 6. 7. 8. 9.	5. 6. 7. 8. 9. 10.	5. 6. 7.	7. 8. 9.	8. 9.
idas . . .	5. 6. 7. 8. 9.	5. 6. 7. 8. 9.	5. 6. (7)?	6. 7. 8. 9.	7. 8. 9.
emur . . .	5. 6. 7. 8. 9.	6. 7. 8. 9.	6. 7.	7. 8. 9.	8. 9.
erodicticus .	5. 6. 7. 8. 9.	6. 7. 8. 9.	6. 7.	7. 8. 9.	8. 9.
epilemur . .	5? 6. 7. 8. 9.	5? 6. 7. 8. 9.	5? 6. 7.	7. 8. 9.	8. 9.
ropithecus .	5. 6. 7. 8. 9. 10	6. 7. 8. 9.	6. 7.	7. 8. 9.	8. 9. 10.

Ästen der freien Extremität (die Ri. dorsales inferiores) kommt es niemals vor, dass der letzte segmentale Spinalnerv eines R. ventralis superior entbehrt.

Das gelegentliche Fehlen eines Ramus ventralis superior scheint nicht an einer bestimmten Gruppe der Primaten gebunden zu sein. Zwar konnte es bei den drei untersuchten Anthropoïden und drei Prosimiae konstatirt werden, doch auch bei Cynocephalus mormon und Ateles kam dieser Zustand zur Beobachtung.

In Wurzelzahl und segmentaler Herkunft zeigt der N. musculocutaneus sehr geringe Verschiedenheiten. Die Zahl wechselt zwischen zwei und drei, wobei immer der 6^{e} und 7^{e} Spinalnerv an der Zusammensetzung des Nerven beteiligt ist, die Dreizahl der Wurzeln kam in allen Fällen zu Stande durch Mitbeteiligung des 5^{en} Spinalnerven. Schon öfters ist darauf hingewiesen, dass eine Vermehrung der Wurzelzahl nicht nothwendig auf eine Ausbreitung des segmentalen peripheren Bezirkes dieses Nerven hinweist; ein Bildungsgebiet, das die Länge zweier Segmente nicht übertrifft, kann derart gelagert sein dass es sich über drei Segmente ausstreckt.

Anders steht die Sache so bald ein Bezirk das eine Mal sich auf zwei Segmenten beschränkt, das andere Mal sich in vier erstreckt. In solchen Fällen kann man mit Bestimmtheit auf eine Breitewechslung des Niveau schliessen. Überblicken wir nun die Zusammensetzung des N. musculo-cutaneus bei den verschiedenen Primaten, so können wir keine hinreichende Gründe auffinden um zu schliessen dass das von diesem Nerven innervirte Gebiet innerhalb dieser Thierreihe sich segmental verlängert oder verkürzt hat, jedoch muss der Gegensatz hervorgehoben werden, dass bei den Prosimiae der Nerv meistenfalls dimer war, während die Dimerie bei den Simiae gerade Ausnahme bildet. Dass das fünfte Myotom an der Bildung der vom N. musculo-cutaneus innervirten Muskulatur beteiligt ist, konnte bei den Prosimiae nicht konstatirt worden. Ohne also auf eine Ausbreitung dieses Gebietes schliessen zu dürfen ist doch durchschnittlich das Niveau als Ganzes bei den Simiae mehr kranial gelagert. Und wenn man daneben in's Auge fasst, dass die distale Grenze bei allen Formen im 7^{en} Segment verbleibt, so kann man eine Ausdehnung des Gebietes in kraniale Richtung vermuthen.

Aehnliches darf vom Gebiete des N. medianus behauptet werden; dieser Nerv bildet sich mittelst drei oder vier Wurzeln, die hinteren vom neunten oder zehnten, die vorderen vom sechsten oder siebenten Spinalnerven geliefert. Aus einer Vergleichung der segmentalen Zusammensetzung des Plexus mit der segmentalen Herkunft des N. medianus folgt dass niemals die erste Plexuswurzel mit dem N. medianus in Verbindung steht, ja selbst dass dieses oftmals auch

für die zweite Plexuswurzel gilt. Es kann auch, wiewohl viel seltener, die letzte Wurzel sich nicht am Aufbau dieses Nerven beteiligen. Jedoch konnte solches nur konstatirt werden, wenn der Plexus noch eine Wurzel aus dem 10^{en} Spinalnerven empfängt. Solch eine Wurzel sendet in einigen Fällen ein Bündel zum N. medianus (wie bei Cercopithecus und den beiden Cynocephali) oder sie bleibt diesem Nerven fremd, wie bei Orang, Macacus, Chrysothrix und Propithecus. Bei allen Prosimiae besass der Nerv nur drei Wurzeln, und eine derartige beschränkte Wurzelzahl bildet bei den Simiae gerade eine Ausnahme, welche nur bei Nyctipithecus und Colobus gefunden wurde. Wir treffen bei dem Nervus medianus innerhalb der Primatenreihe somit eine analoge Erscheinung als bei dem N. musculo-cutaneus; beide Nerven besitzen bei den Prosimiae regelmässig eine Wurzel weniger als bei den Simiae. Die Vermuthung dass es sich somit bei den Simiae thatsächlich um eine Ausdehnung des segmentalen Gebietes jedes dieser Nerven handelt gewinnt dadurch an Wahrscheinlichkeit. Ich komme unten auf diese Erscheinung, welche das Hauptmoment darstellt wodurch die Structur des Prosimierplexus von jener des Simiaplexus abweicht, zurück.

Der N. ulnaris nimmt die meist kaudale Lagerung im System ein und entsteht aus zwei, drei, in zwei Fällen sogar aus vier Wurzeln. Die Variabilität dieses Nerven ist grösser als jene des N. medianus und besonders als jene des N. musculo-cutaneus. Bei letzterem Nerven sind doch nur zwei differente Ursprungsmodi zu erwähnen, entweder besteht der Nerv aus dem 6^{en} und 7^{en}, oder aus dem 5^{en}, 6^{en} und 7^{en} Spinalnernen. Beim Ulnaris dagegen erhebt sich die Zahl der differenten Ursprungsmodi auf vier, es kann nämlich der Nerv entstehen aus dem 8^{en} und 9^{en} Spinalnerven, oder aus dem 8^{en}, 9^{en} und 10^{en}, oder aus dem 7^{en}, 8^{en} 9^{en} und 10^{en} Spinalnerven.

Die Erforschung der Ursachen dieser grösseren Variabilität des Ulnarisursprunges innerhalb der Primatenreihe dem N. musculocutaneus gegenüber führt von selbst zu einer Vergleichung des von beiden Nerven innervirten peripheren Gebietes. Jenes des N. musculocutaneus zeichnet sich für was das motorische Gebiet betrifft, durch die natürliche Abgrenzung aus und durch die Stabilität der diese Gruppe zusammensetzenden Elemente. Es variïren wohl diese Muskeln in Ursprung und Insertion, aber doch nur sehr gering, am meisten variabel ist noch die Insertion des M. coraco-brachialis. Doch vermögen diese Erscheinungen im peripheren Gebiet nicht auf der segmentalen Zusammensetzung des Nervus musculo-cutaneus Einfluss auszuüben. Der einzige Moment der auf diese Zusammensetzung

von Einfluss sein könnte, ist das Auftreten oder Schwinden des M. coraco-brachialis brevis oder coraco-capsularis oder mit welchem anderen Namen dieser Muskel in der Litteratur angeführt wird. Doch scheint — falls er besteht — dieser Einfluss ein sehr geringer zu sein. Denn die metamere Anlage des bezüglichen Muskels muss am meist distalen Teil des segmentalen Gebietes vom N. musculo-cutaneus gesucht werden, wass z. B. sehr evident wird in jenen Fällen, in welchen der Muskel gar nicht seine Fasern aus dem N. musculo-cutaneus bezieht, sondern unmittelbar aus dem Plexus. Und gerade die distale Grenze des Gebietes von N. musculo-cutaneus zeichnet sich durch ihre segmentale Stabilität aus. Die natürliche Abgrenzung und fixirte Konstruction des motorischen peripherischen Gebietes des Nervus musculo-cutaneus machen die geringe Variabilität dieses Nerven begreiflich.

Ganz anders verhält sich das Gebiet des Nervus ulnaris. Dieser Nervenstamm ist äusserst reich an sensibelen Fasern und solche sind niemals so fest an einer bestimmten Nervenbahn gebunden, wie es mit motorischen Fasern der Fall ist. Man darf es als eine ziemlich allgemeine Regel auffassen, dass je mehr der sensibele Charakter eines Nervenstammes in den Vordergrund tritt desto intensiver die Variabilität des Nerven ist. Von zwei Seiten her tragen nun die sensibelen Fasern zur grösseren Variabilität des Ulnaris bei. Zunächst übt der zweite Intercostalnerv einen nicht geringen Einfluss auf die Anatomie dieses Nerven aus. Dieser Segmentalnerv beteiligt sich immer an der Innervation der Extremität, es sei mit motorischen und sensibelen Fasern oder nur mit letzteren. Im ersteren Fall können sich die motorischen Fasern entweder auf die Bahnen des N. medianus und N. ulnaris verteilen, oder ausschliesslich dem N. ulnaris angeschmiegt sein. Wenn der zweite Intercostalnerv nur sensibele Fasern zur Haut schickt öffnen sich denselben zwei Wege. Entweder sind sie dem Ramus lateralis dieses Spinalnerven angeschlossen, perforiren mit diesem den Muskelwand des zweiten Intercostalraumes, schlagen sich unter dem Pectoralis mayor lateralwärts und durchziehen die Achselhöhle zur medialen Fläche des Oberarmes. Gelegentlich verbindet der Ast sich hier noch mit Faserbündeln des dritten Intercostalnerven. Der zweite Weg, den die sensibelen Fasern des N. intercostalis II einschlagen können, geht vom Nervenstamme aus, sehr nahe am Foramen intervertebrale, von hier schlagen die Fasern aufwärts, passiren die zweite Rippe und verbinden sich im ersten Intercostalraum mit der Plexuswurzel des ersten thorakalen Spinalnerven. In diesem Falle trägt dieses Faserbündel zur Vermehrung der Plexuswurzeln im Allgemeinen, und der Ulnariswurzeln besonders bei. Durch

welche Momente diese sensibelen Fasern bald in diese, bald in jene Bahn gedrängt werden, ist schwierig zu entscheiden, man darf vermuthen dass, bei einer mehr distalen Anlage der Extremität, die Fasern eher dem Plexus einverleibt werden da sie dann der Anlagesphäre der Extremität nähr gerückt sind. Auch die schwankende Beziehung, in welcher der 2e Intercostalnerv zum Plexus steht, bildet ein Variirungsmoment für den N. ulnaris.

Ein zweiter Moment ist schon früher erörtert worden. Der N. ulnaris breitet nämlich allmählich das von ihm innervirte Hautgebiet, und zwar vornehmlich über den Handrücken aus. Eine derartige Ausbreitung kommt zu Stande indem Fasern die ursprünglich sich dem N. medialis anschlossen, allmählig sich von dieser Bahn abtrennen und sich dem N. ulnaris anschliessen. Diese Umlagerung von Nervenfasern kann von Einfluss sein auf den segmentalen Ursprung des N. ulnaris.

Ein dritter Moment der zu ausgiebigen Variationen in der segmentalen Herkunft des N. ulnaris beizutragen im Stande ist, wird geboten durch die Anastomose die im Vorderarme der meisten bisher untersuchten Affen, in wechselnder Entfaltung aufgefunden worden ist. Die Fasern dieser Anastomose können nun wie es in Höfer (I. S. 57) betont worden ist, schon im Plexus sich der Ulnarisbahn anschliessen und dadurch den segmentalen Ursprung dieses Nerven beeinflussen. Durch diese Anastomose wird es überdies unmöglich aus dem segmentalen Ursprung des N. ulnaris direct auf den segmentalen Charakter des von diesem Nerven innervirten motorischen Gebietes zu schliessen.

Aus dem obenstehenden ist es klar, dass man die Variationen, welche der N. ulnaris zeigt, nicht ohne weiteres als die Aeusserung metamerer Umbildung auffassen darf, denn die Momente welche die Zusammensetzung dieses Nervenstammes beherrschen sind sehr verschiedener Art und jeder für sich ist im Stande die segmentale Herkunft des Nerven abzuändern. Indem ich später auf die Beziehungen der Nervenstämme in der Extremität zurückkomme, werden wir hier nur kurz die segmentalen Ursprünge der drei aus den Rami ventrales superiores hervorgehenden Stämme einer kurzen Uebersicht unterwerfen. Denn die Differenz in der Entstehungsweise dieser Stämme verursacht grösztenteils den differenten Charakter des Plexus brachialis bei den verschiedenen Gruppen der Primaten. Namentlich tritt diese Differenz stark hervor wenn man den Plexus der Prosimiae mit jenem der Anthropoïden vergleicht. Es fällt dabei sofort auf dass das Ganze bei den Prosimiae so viel lockerer gefügt ist als bei den menschenähnlichen Affen. Die Ursache davon muss gesucht werden in dem Umstand dass bei den höheren Pri-

maten die segmentale Superposition der Stämme im Plexus eine breitere ist als jene bei den Prosimiae. Dieses übersichtlich dar zu stellen bezweckt Figur 38. Durch verticale Linien sind darin die intersegmentalen Grenze angedeutet und in diesem Liniensystem sind für die vier Untergruppen der Primaten, durch drei mit *a*, *b*, und *c* bezeichnete Linien die segmentalen Ursprünge der drei ventralen Nervenstämme angedeutet. Dabei konnte natürlich den in der Tabelle auf Seite 551 zum Ausdruck gelangten individuellen Zuständen nicht Rechnung getragen werden. Nur der Gesammtcharakter jeder Gruppe konnte zur Darstellung gebracht werden.

Fig. 38.



Der N. musculo-cutaneus (Fig. 38 *a*) ist bei den Prosimiae durchschnittlich ein Produkt des 5en und 6en Spinalnerven, der N. medianus (Fig. 38 *b*) bezog ohne Ausnahme seine Fasern aus dem 7en, 8en und 9en Spinalnerven, der N. ulnaris aus dem 8en und 9en. Diese segmentale Bildung der Stämme ist wenig geeignet um dem Plexus eine feste Structur zu verleihen, denn eine segmentale Ueberlagerung der Stammenwurzeln im Plexus findet sich nur am kaudalen Ende, wo N. ulnaris und N. medianus beide aus dem 8en und 9en Spinalnerven Ursprung nehmen. Eine Superposition im Plexus des N. medianus und N. musculo-cutaneus konnte nicht nachgewiesen werden, ersterer fängt im Spinalnerven an, in welchem letzterer endet. Wie sehr diese Ursprungsweise der ventralen Nervenstämme die äussere Gestalt des Plexus zu beeinflussen im Stande ist, davon überzeugt ein Blick auf die Figuren 26, 30, 32 und 33. Namentlich bei Perodicticus tritt das löckere Gefüge der Ventralschicht sehr stark zu Tage, da hier der N. medianus nur ein sehr feines Faserbündel vom 7en Spinalnerven bezog. In Folge dieser lockeren Zusammenfügung lassen die Prosimiaeplexus sehr leicht die segmentale Zusammensetzung der grossen Nervenstämme erkennen.

Bei den Platyrhinen besitzt der Plexus einen andern Charakter, und wie aus Figur 38 ersichtlich, wird dieses verursacht durch den Umstand dass die drei grossen Nervenstämme ihr Ursprungsgebiet in kraniale Richtung ausgebreitet haben. Denn während die hintere Grenze eines jeden Stammes bei den platyrhinen Affen im gleichen Segment sich findet als bei den Prosimiae, ist jede vordere Grenze immer ein Segment kranialwärts verschoben. Die nothwendige Folge davon ist die Entstehung einer ausgiebigen segmentalen Superposition der Nervenstämme und der daran sich festknüpfende mehr kompakte Bau des Plexus brachialis. Um Wiederholungen vorzubeugen sei an dieser Stelle schon der Umstand hervorgehoben dass der segmentale Ursprung der ventralen Nervenstämme bei den Anthropoïden derart mit jenem der Platyrhinen übereinstimmt, dass die schematische Darstellung beider in Fig. 38. vollkommen identisch ausfällt. Die Platyrhinen und Anthropoïden fallen sonach unter denselben Gesichtspunkten.

Der Ramus ventralis superior des 5^{en} Spinalnerven geht bei Platyrhinen und Anthropoïden fast immer gänzlich in den Nervus musculo-cutaneus über, jener des 6^{en} dagegen verteilt seine Fasern schon auf den N. musculo-cutaneus und N. medianus. Eine besondere Stellung nimmt bei den zwei erwähnten Affengruppen der R. ventralis des 7^{en} Spinalnerven ein, denn wie aus der Figur 38 ersichtlich, steht dieser Ast gewöhnlich mit den drei ventralen Nervenstämmen in Konnex. Durch diese Dreiteilung seines Ramus ventralis superior erscheint somit der 7^{e} Spinalnerv mehr oder weniger als das Centrum des Plexus. Der 8^{e} und 9^{e} Spinalnerv verteilen ihre Rami ventrales superiores je auf den N. medianus und N. ulnaris.

Vergleicht man die für die Prosimiae einerseits und die Anthropoïden andererseits in Fig. 38 entworfenen Schemata mit einander so wird es deutlich dass die periphere Ausbreitung homologer Spinalnerven bei diesen Gruppen äussert verschiedenartig gestaltet ist. Und doch sind die Muskelsysteme der oberen Extremität von Prosimiae und Platyrhinen nicht verschieden von einander, die Differenzen zwischen dem System bei den Halbaffen und jenem bei den Neuweltsaffen sind nicht grösser als die Verschiedenheiten im Rahmen des Systemes bei zwei Halbaffen oder Neuweltsaffen. Es geht daraus hervor *dass metamere Umbildungen im Muskelsystem, selbst bis zu einem hohen Grade, vorgehen können, ohne dass gleich intensive morphologische Differenzirung im ausgebildeten System damit verknüpft ist.* Diese metameren Umbildungen tragen einen sehr bestimmten Charakter. Es hat nämlich die von jedem Nervenstamm innervirte Muskelgruppe ihr Anlageniveau in kraniale Richtung ausgebreitet. Ich erinnere an die Thatsache dass beim N. radialis

eine ähnliche Tendenz konstatirt werden konnte. Dadurch ist von den mittleren und proximalen Extremitätensegmenten die Differenzirungsintensität erhöht und es sind die Nervenstämme in ihrem Ursprung in engerer Beziehung zu einander getreten. Um dieses deutlicher zum Vorschein treten zu lassen ist Fig. 39 entworfen wo in zwei schematischen Skizzen der segmentale Ursprung der drei ventralen Nervenstämme bei Prosimiae (Fig. 39 A.) und Platyrhinen (Anthropoïden) (Fig. 39 B.) neben einander gestellt ist.

Wir können aus den beiden Skizzen in Fig. 39 noch einen Schluss ziehen bezüglich der Ausbreitung der Segmente in der freien Gliedmasse. Bei den Prosimiae gehen als Regel keine Fasern des fünften Spinalnerven in den N. muscolo-cutaneus über, woraus zu schliessen ist dass das fünfte Myotom nicht an der Bildung der von diesem Nerven innervirten Muskelgruppe beteiligt ist.

Fig. 39.

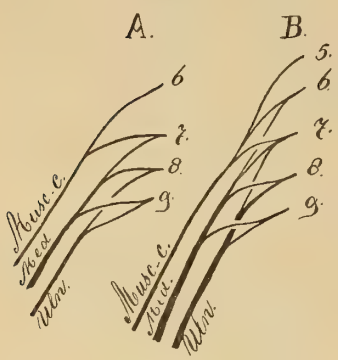

Dieses Myotom, — es dürfe an der Ausbildung der zono-stelepodialen Muskulatur beteiligt sein — bleibt der am Zeugopodium inserirenden Muskulatur fremd. Bei den Platyrhinen dagegen und ebenfalls bei den Anthropoïden empfängt der N. musculo-cutaneus eine Wurzel aus dem fünften Spinalnerven. Diese Wurzel ist, wie ich mich sehr leicht an mehreren Objecten habe überzeugen können, zum Teil motorischer Natur. Bei den beiden erwähnten Primatengruppen beteiligt somit das fünfte Myotom sich wohl an der Bildung der, vom N. musculo-cutaneus innervirten, am Zeugopodium inserirenden Muskelmasse. Während sonach das fünfte Myotom, bei den Prosimiae sich nur in zono-stelepodialer Muskulatur wiederfindend, bei der Extremitätenanlage in dieser Gruppe sich nicht weiter in die freie Extremität erstreckte als bis über das Humeralgelenk, ist es bei den Platyrhinen und Anthropoïden viel weiter hineingewachsen und überschreitet das Cubitalgelenk.

Ein ähnlicher Vorgang ist für das sechste Myotom zu verzeichnen. Bei den Prosimiae giebt der sechste Spinalnerv nur eine Wurzel in den N. musculo-cutaneus. Das heisst dass das contractile Material dieses Myotoms in der freien Extremität bei dieser Primatengruppe sich nicht weiter findet als bis zur Insertionslinie der vom N. musculo-cutaneus innervirten Muskelgruppe, also bis in der nächsten Nähe des Cubitalgelenkes. Bei den Platyrhinen und Anthropoïden

dagegen sendet der sechste Spinalnerv noch eine Wurzel zum N. medianus Und wenigstens für Orang kann ich mit Bestimmtheit sagen dass diese Wurzel gemischter Natur war, andere Affen wurden daraufhin nicht untersucht, doch ist mir die gemischte Natur auch bei diesen wahrscheinlich. Wenn motorische Fasern des sechsten Spinalnerven dem Medianusstamme entlang zur Peripherie ziehen, dann hat sich sonach das sechste Myotom bei der Anlage der Extremität wenigstens bis in das Gebiet des Vorderarmes (M. pronator teres) höchstwahrscheinlich bis in das Gebiet der Hand (Flexor carpi radialis Flexores digitorum, Thenarmuskulatur) ausgedehnt. Für den Mensch habe ich diese Ausdehnung sicher stellen können.

Aus der Verschiedenheit in der Ausbildung des rostralen Plexusabschnittes ziehen wir die Schlussfolgerung dass bei den Platyrhinen und Anthropoïden das fünfte und sechste Myotom weiter distalwärts in die freie Extremität fortgewuchert sind als dies bei den Prosimiae der Fall ist. Wie sich die übrigen Myotomen dem gegenüber betragen haben ist aus der Zusammensetzung des Plexus nicht abzulesen.

Etwas von dem Zustand der Platyrhinen und Anthropoïden abweichend ist jener der Katarhinen. Der Plexus bei dieser Gruppe trägt nicht einen so einheitlichen Charakter als der bei den vorerwähnten und weitere Untersuchungen müssen entschliessen welche Verhältnisse hier als normal zu gelten haben. Mehr als bei den drei übrigen Gruppen scheint hier der 10^{e} Spinalnerv an der Zusammensetzung des Plexus beteiligt zu sein und es steht dieser Nerv sowohl mit dem N. medianus als mit dem N. ulnaris in Verbindung, während bei den Repräsentanten der anderen Gruppen, wenn der 10^{e} Spinalnerv zum Plexus in Verbindung tritt, er immer seine Fasern allein zum N. ulnaris schickt. Ein zweites Merkmal des Plexus bei den Katarhinen besteht darin dass der N. ulnaris keine Fasern aus dem 7^{en} Spinalnerven bezieht, sodass von diesem Spinalnerven der R. ventralis superior sich nur an zwei Nervenbahnen verteilt (N. medianus und N. musculo-cutaneus). Das Fehlen einer Wurzel aus dem 7^{en} Spinalnerven und dass Bekommen einer solche aus dem 10^{en}, verleiht dem N. ulnaris dieser Affengruppe im allgemeinen einen etwas kaudalen Charakter. Gleiches gilt für den N. medianus. Auffallend häufig fehlt eine Wurzel aus dem 6^{en} Spinalnerven und dagegen fand ich, wie schon gesagt, eine Wurzel aus dem 10^{en} Spinalnerven für den N. medianus nur bei dieser Gruppe. Durchschnittlich zeigt somit auch der N. medianus bei den Katharhinen einen mehr kaudalen Charakter als bei den Anthropoïden und den Platyrhinen. Am meisten ausgesprochen scheint dieses bei den Cynocephaliden zu sein. Die ventrale Haupt-

schicht des Plexus wird in sehr vielen Fällen durch die durchziehende Art. axillaris in zwei Teile gesondert, die als ein eparterieller und hyparterieller unterschieden werden können. Jenseits der Durchtrittstelle stehen beide Teile mit einander in Zusammenhang in einer Weise die bei den verschiedenen Arten grossen Schwankungen unterliegt. Dass beide Teile der ventralen Hauptschicht durch ein Faserbündel mit einander verbunden sind zwischen der Durchtrittstelle der Art. axillaris und der Wirbelsäule, konnte nur einmal und zwar bei Orang konstatirt werden. Die Beziehungen der Art. axillaris zum Plexus werden in dieser Abhandlung noch Gegenstand spezieller Besprechung ausmachen; nur möchte ich hier der Vollständigkeit wegen darauf hinweisen dass die Grenze zwischen dem eparteriellen und dem hyparteriellen Teil der ventralen Hauptschicht mit nur einer einzigen Ausnahme zwischen zwei Spinalnerven fiel, sodass die Spinalnerven welche die Durchtrittstelle der Arterie rostral und kaudal begrenzen, fast immer erst jenseits dieser Stelle mit einander in Verbindung treten. Die hier geformte Schlinge ist sehr wechselnder Form und ist hauptsächlich in ihrer Ausbildung von zwei Momenten abhängig. Zunächst hat die Stelle wo die Arterie die ventrale Hauptschicht durchsetzt, ob mehr ventral oder mehr kaudal, grossen Einfluss auf die Verbindungsweise zwischen ep- und hyparteriellen Teil und zweitens macht die segmentale Herkunft der einzelnen aus der ventralen Hauptschicht entstehenden Nervenstämme ihren Einfluss geltend. Namentlich trägt die metamere Herkunft des N. ulnaris sehr viel bei zur Komplizirung oder Vereinfachung der Verbindungsweise zwischen ep- und hyparteriellem Teil. Wenn dieser Nerv, wie es bei sehr vielen Primaten der Fall ist, ein hyparterielles Gebilde ist, gestaltet sich die Verbindungsweise zwischen beiden Teilen der ventralen Hauptschicht sehr einfach, sobald jedoch dieser Nerv teils von eparteriellem — teils von hyparteriellem Ursprung ist, wird die Verbindungsweise beider Teile viel komplizirter. Für die Einzelheiten muss ich auf das folgende Kapitel hinweisen.

Die Rami ventrales inferiores.

Es besteht eine nicht geringe Verschiedenheit in der Differenzirungsweise der Muskelmasse die im Myotom dorsal von der Verbindungsstelle zwischen der freien Extremität und Extremitätengürtel gelagert war und jene welche ventral davon sich erstreckte. Diese Verschiedenheit tritt zu Tage in der grösseren Anzahl Muskelelemente, in welche die ersterwähnte Masse zerfällt und weiter durch die mehr scharfe Sonderung der Gruppe. Die dorsale trunco-zonale Muskulatur stellt eine Gruppe dar die topographisch scharf von

der dorsalen zono-stelepoidalen Muskelgruppe sich sondert, nur der einzige dorsale trunco-stelepodiale Muskel, namentlich der M. latissimus dorsi stellt ein Zwischenglied zwischen beiden erwähnten Gruppen dar, der seine Zugehörigkeit noch durch seine Innervirungsweise erkennen lässt. Ganz anders beträgt sich die ventrale Muskelmasse. Während, der mächtigen Entfaltung der dorsalen zono-stelepoïdalen Muskulatur gegenüber, die Ausbildung der ventralen zono-stelepoïdalen Muskulatur, (nur dargestelt durch den M. coraco-brachialis) stark im Hintergrunde tritt, sehen wir überdies dass die Bedeutung der ventralen trunco-stelepodialen Muskelmasse (der M. pectoralis mayor) sehr in den Vordergrund rückt, gerade im Gegensatz zu was wir im dorsalen Abschnitt beobachten. Gleichzeitig aber sehen wir dass die Sonderung zwischen trunco-zonaler und trunco-stelepodialer Muskulatur im Ventralteil nicht eine derartige Vollkommenheit erreicht als dorsal. Zwar behält der M. subclavius ziemlich rein seinen trunco-zonalen Charakter, aber das zweite Element dieser Gruppe, der Pectoralis minor, zeigt grössere Schwankungen, da dessen Insertion, bald am Processus coracoïdes sich findet, bald auf den Humerus übergreift um selbst in nicht wenigen Fällen gar keine Beziehung zum Schultergürtel zu erlangen. Wie es von mehreren Forschern, z. B. von Testut und Kohlbrugge nachgewiesen worden ist, bildet sich die Insertion am Processus coracoïdes nach und nach aus, sodass es sich beim Pectoralis minor um einem Muskel handelt der innerhalb der Primatenreihe sich von einem trunco-stelepodialen in einen trunco-zonalen umwandelt. Dadurch gelangt er in eine Gruppe mit dem M subclavius. Die ursprünglich nähere Verwandschaft mit dem M. pectoralis mayor lässt sich aber auch beim Menschen noch immer aus dem Innervirungsmodus ablesen. In seiner segmentalen Herkunft schliesst nämlich der Pectoralis minor beim Menschen nicht dem M. subclavius an, erscheint vielmehr als eine tiefere kaudale Portion einer segmentalen Muskelmasse, aus deren mehr breiten oberflächlichen Lage der Pectoralis mayor hervorgeht. Dadurch wird uns die Perforation des Pectoralis minor durch Nerven für den Pectoralis mayor verständlich. Überdies sind die Nervenfasern für die beiden Pectoralmuskeln auch noch beim Menschen, wie bei sämmtlichen Affen sehr enge an einander geschlossen, während der M. subclavius meistenfalls gesondert verläuft oder dem N. phrenicus sich anschliesst. Doch kommt es dan und wann vor, dass der N. subclavius mit dem oberen N. thoracicus anterior verbunden ist.

Bei vergleichend-anatomischen Untersuchungen die sich über mehrere Klassen der Vertebraten ausstrecken, würde es sich gewiss als nothwendig erweisen, mit Rücksicht auf die stärkere Entfaltung

des ventralen Teiles des Schultergürtels und die davon abhängige schärfere Sonderung der trunco-stelepodialen Muskulatur, auch bei den ventralen Ästen der Segmentalnerven einen Ramus ventralis medius und Ramus ventralis inferior zu unterscheiden. Bei den von mir untersuchten Primaten weist jedoch nichts auf die Nothwendigkeit hin und wir fassen somit den N. subclavius und die Nn. thoracici anteriores als die gemeinschaftlichen Bildungsprodukte der Rami ventrales inferiores auf, indem wir vermeinen dass durch die einfachere Differenzirung dieses Teiles des Myotomes eine weitere primäre Ramification des Segmentalnerven hinterblieb.

Wir werden zunächst untersuchen bei welchen Segmentalnerven es zur Abspaltung eines Ramus ventralis inferior gekommen ist. Der Vollständigkeit und bequemeren Vergleichung wegen gebe ich in der unterstehenden Tabelle noch einmal die segmentale Zusammensetsung des ganzen Plexus wieder.

Die Tabelle zeigt unmittelbar dass in allen Fällen die grosse Mehrzahl der segmentalen Extremitätennerven einen Ramus ventralis inferior abspaltet und dass das Fehlen eines solchen Astes nur bei bestimmten immer im Plexus gleich gelagerten Spinalnerven konstatirt werden konnte. Es kann nämlich dem meist kaudalen oder dem meist rostralen Extremitätennerven ein derartiger Ramus abgehen.

Es folgt daraus dass sich die Brustmuskulatur aus fast allen Myotomen bildet die in Beziehung zur Extremität treten. Betrachten wir zunächst die Verhältnisse am rostralen Ende des Plexus. Fassen wir die niedere Gruppe der Primaten in's Auge, so besagt uns die Tabelle dass ohne Ausnahme bei den Prosimiae der meist rostrale Extremitätennerv keinen Ramus ventralis inferior besitzt. Für diese Primatengruppe darf uns diese Erscheinung nicht sehr fremd vorkommen, haben wir doch schon oftmals Gelegenheit gehabt zu zeigen dass das Bildungsniveau der Extremitäten bei diesen Tieren, den anderen Primaten gegenüber, ein wenig kaudalwärts verschoben erscheint. Dass sich dabei die vordere Grenze der Regio ventralis inferior der Myotomen in das 6^{e} Myotom zurückgezogen hat darf als ein Symptom dieses Prozesses gedeutet werden. Merkwürdiger ist die Thatsache dass die Platyrhinen in diesem Merkmale den Prosimiae ähneln und dadurch sich von den altweltlichen Affen unterscheiden. Denn mit Ausnahme von Mycetes, wo der meist rostrale Extremitätennerv einen Ramus ventralis inferior besitzt, fehlte ein solcher bei allen übrigen. Dagegen erstreckt sich ohne Ausnahme bei den neuweltlichen Affen die Regio ventralis inferior bis in das rostrale Randmyotom der Extremität.

Bei den Anthropoïden wechselt jeder dieses Verhalten. Bei Hylobates und Chimpanse entbehrt der meist rostrale Extremitätennerv

	Zusammensetzung des Plexus brachialis.	Einen Ramus ventralis inferior besitzen die folgenden Spinalnerven.
Chimpanse.	4. 5. 6. 7. 8. 9.	5. 6. 7. 8. 9.
Orang	4. 5. 6. 7. 8. 9. 10.	4. 5. 6. 7.
Hylobates.	4. 5. 6. 7. 8. 9.	5. 6. 7. 8. (9?).
Semnopithecus . . .	5. 6. 7. 8. 9.	5. 6. 7. 8. 9.
Colobus	5. 6. 7. 8. 9.	5. 6. 7. 8. 9.
Cercopithecus . . .	5. 6. 7. 8. 9. 10.	5. 6. 7. 8. 9.
Macacus	5. 6. 7. 8. 9. 10.	5. 6. 7. 8. 9.
Cynocephalus mormon.	5. 6. 7. 8. 9. 10.	5. 6. 7. 8. 9. 10.
Cynocephalus babuin .	5. 6. 7. 8. 9. 10.	5. 6. 7. 8. 9. 10.
Ateles	5. 6. 7. 8. 9.	6. 7. 8.
Cebus	5. 6 7. 8. 9.	6. 7. 8. 9.
Mycetes	5. 6. 7. 8. 9.	5. 6. 7. 8. 9.
Chrysothrix	5. 6. 7. 8. 9. 10.	6. 7. 8. 9.
Nyctipithecus . . .	5. 6. 7. 8. 9.	6. 7. 8. (9?).
Midas	5. 6. 7. 8. 9. (10).	6. 7. 8. 9. 10.
Lemur.	5. 6. 7. 8. 9.	6. 7. 8. 9.
Lepilemur	5. 6. 7. 8. 9.	6. 7. 8. 9.
Perodicticus	5. 6. 7. 8. 9.	6. 7. 8.
Propithecus	5. 6. 7. 8. 9. 10.	6. 7. 8. 9.

einen Ramus ventralis inferior, bei Orang war er vorhanden. Doch muss man hierbei nicht aus dem Auge verlieren, dass der Plexus brachialis bei den Anthropoïden sich den vierten Spinalnerven als konstituirendes Element einverleibt hat, eine Assimilation die offenbar bei Orang schon vollständiger war als bei Hylobates und Chimpanse. Das Betragen der rami ventrales inferiores der Spinalnerven bei den von mir untersuchten Anthropoïden scheint nicht Zufall zu sein, denn auch Westling fand bei ihrem Orang die Regio ventralis inferior der Myotomen, bis in das vierte Myotom vorgedrungen während sonst bei keinem anderen der menschenähnlichen Affen ein derartiges Verhalten zur Beobachtung gelangt ist (Man vergleiche z. B. die von Kohlbrugge auf diese Frage Beziehung habende Tabelle auf Seite 64 seiner Arbeit über die Muskeln und peripheren Nerven der Primaten).

Betrachten wir jetzt die kaudalen Spinalnerven des Plexus. Meistenfalls besitzt der meist kaudale Plexusnerv einen Ramus ventralis inferior, doch finden sich bei allen Primatengruppen Fälle wo dieser Ast fehlt. Eine Sonderstellung nimmt auch hier Orang wieder

ein da die hintere Grenze der Regio ventralis inferior hier im 7en Segment verlief.

Die rami ventrales inferiores der Extremitätenspinalnerven sind fast immer rein motorisch. Die Ausnahmen die ich gefunden habe, sind nur sehr wenige. Denn nur bei Hylobates und bei Colobus fand ich Rami ventrales inferiores die gemischter Natur waren. Bei beiden Arten verbreiteten sich die sensibelen Elemente dieser Äste in der Haut des Oberarmes, in einem Gebiet, das gewöhnlich dem als N. cutaneus brachii internus minor oder als intercostohumeralis zu bezeichnenden Nerven zufällt. Offenbar handelte es sich somit in diesen Fällen um Nervenfasern, die zum meist kaudalen Extremitätennerven gehörend sich nicht dem Ulnarisstamme angeschlossen hatten sondern den Nervi thoracici anteriores. Ich glaube dieser Variation keine hohe morphologische Bedeutung beilegen zu dürfen, ist es doch nur ein Beispiel der ziemlich häufigen Umlagerung von sensibelen Fasern aus einer Bahn in eine andere.

Die Fasermasse aus welcher die Rami ventrales inferiores der spinalen Extremitätennerven hervorgehen, bildet die meist ventrale Schicht des Plexus. Die Begrenzung dieser Schicht, die als ventrale Nebenschicht der ventralen Hauptschicht zur Seite gestellt werden kann, ist nicht nach allen Seiten hin eine gleich scharfe. Wenigstens ist der Zusammenhang zwischen N subclavius und Nn. thoracici anteriores ein sehr geringer. Beim Menschen, — wie auch bei Gorilla (Eisler) — ist erstgenannter Nerv nicht selten eine Strecke angeschlossen an dem, zur Pectoralmuskulatur ziehenden Nervenkomplex, bei den Affen tritt dagegen mehr eine Verwandtschaft zum N. phrenicus auf, sei es mit dem Nerven selber, oder mit einer seiner Wurzeln, in anderen Fällen spaltet er sich selbständig von einer Plexuswurzel ab. Über die Beziehungen zwischen N. phrenicus und N. subclavius, oder richtiger über jene zwischen den Anlagecentra beider Muskeln ist früher ausführlicher gehandelt worden, und es konnte die Thatsache dass der N. subclavius so oftmals mit den Elementen des N. phrenicus verbunden zu seinem motorischen Gebiete zog, erklärt werden aus dem Umstand, dass die Bildungscentra beider Muskeln entweder in kaudaler Richtung unmittelbar auf einander folgten, oder isomer waren. Eine Beziehung zwischen den Variationen beider Muskeln konnte jedoch nicht nachgewiesen werden, es erschien das Centrum des Diaphragma ziemlich fixirt, während der M. subclavius eine Tendenz zeigt sich aus einem segmentalen Gebiet zu bilden, dass mehr kranial situirt ist, je nachdem das Tier auf einer höheren Stufe im System steht.

Über die Lagerungsbeziehungen des Anlageniveau von Subclavius und Pectoralmuskulatur gestattet die folgende Tabelle eine Übersicht.

	Segmentale Herkunft	
	der Mi. pectorales.	des M. subclavius.
Chimpanse	6—9	5. 6.
Orang.	6—7	4. 5.
Hylobates	5—(9?)	5. 6.
Semnopithecus	6—9	5.
Colobus	5—9	6.
Cercopithecus	5—9	5.
Macacus	6—9	5. 6.
Cynoc. mormon . . .	6—10	5.
Cynoc. babuin	5—10	5. 6.
Ateles.	6—8	6.
Cebus.	6—9	6.
Mycetes	5—9	6. 7.
Chrysothrix	6—9	7.
Nyctipithecus.	6—9	6.
Midas.	6—10	6.
Lemur	7—9	6. 7.
Lepilemur	6—9	6. 7.
Perodicticus.	6—8	6. 7.
Propithecus	6—9	6.

Von Neuem kommt in dieser Tabelle die Tendenz des M. subclavius, sein Bildungsherd rostralwärts zu verschieben zum Ausdruck, denn eine Herkunft aus dem 5^{en} Segment, die bei allen altweltlichen Affen mit Ausnahme des Colobus konstatirt werden konnte kam weder bei Neuweltsaffen noch bei Halbaffen zur Beobachtung.

Vergleicht man die Lagerung der rostralen Grenze der Bildungscentra vom M. subclavius und der Pectoralmuskeln mit einander, so kommt es heraus dass beide Grenzen unabhängig von einander variiren und zwar derart dass vom M. subclavius die Grenze das eine Mal kaudal — das andere Mal kranial von jener der Musculi pectoralis sich findet Diese Selbständigkeit in der metameren Umbildung beider Muskelcentra weist darauf hin dass die Muskeln einander nicht so nah verwandt sind, dass sie als zwei Spaltungsproducten einer Muttermasse betrachtet werden können. In solchen Fällen doch zeigen die Muskeln gleichgerichtete individuelle Variationen und wird die segmentale Topographie der Anlagecentra

nicht alterirt. Beispiele davon liefern der Musc. levator scapulae und der Musc. serratus anticus, und weiter die dorsale zono-stelepodiale Muskulatur. In den Lagerungsbeziehungen zwischen M. subclavius und Pectoralmuskulatur, sind die drei möglichen Verhältnisse in der That zu konstatiren: es findet sich nämlich die vordere Grenze des Subclavius kranial von jener der Pectoralisgruppe bei Chimpanse, Orang, Semnopithecus, Macacus, Cynocephalus mormon, Lemur, — beide Grenzen sind im gleichen Segment gelagert bei Hylobates, Cercopithecus, Cynocephalus babuin, Ateles, Cebus, Nyctipithecus, Midas, Lepilemur, Perodicticus, Propithecus, oder die Grenze des Subclavius verläuft kaudal von jener der Pectoralmuskeln wie bei Colobus, Mycetes, Chrysothrix.

Die zu den Musculi pectorales ziehenden Elemente der Rami ventrales inferiores verbinden sich unter einander in sehr variabeler Weise zu kürzeren oder längeren Stämmchen, die in eine wechselnde Zahl Äste zerfallen. Mit nur wenigen Ausnahmen wird dabei eine typische Schlinge gebildet, die früher als „Pectoralisschlinge" angeführt worden ist. Wie die ventrale Hauptschicht wird auch die ventrale Nebenschicht in sehr vielen Fällen durch die Art. axillaris durchsetzt, wodurch die Schicht in einen hyparteriellen und eparteriellen Teil getrennt wird. Wass diese topographische Beziehung zum Gefässsystem betrifft muss bemerkt werden dass wenn die Art. axillaris die ventrale Hauptschicht nicht durchbohrt, sie auch nicht die Elemente der ventralen Nebenschicht durchsetzt, und dass wenn die Arterie die ventrale Hauptschicht durchläuft, sie es gleichfalls auch die Nebenschicht thut. Eine Ausnahme hierauf fand ich bei Orang wo die ganze Nebenschicht durch die segmentale Einschränkung der Pectoralismuskulatur, nur in ihrem eparteriellen Abschnitt zur Entwicklung gelangt war. Als dritte Besonderheit muss bemerkt werden dass wie in der Hauptschicht so auch in der Nebenschicht die Arteria immer intersegmental gelagert ist, und zwar bei letzterer immer zwischen denselben Spinalnerven, wie in der Hauptschicht. Ist in der Hauptschicht die Arteria gelagert zwischen dem 7^{en} und 8^{en} Spinalnerven dann weist sie eine identische segmentale Topographie in der Nebenschicht auf. Über die topographischen Beziehungen des Gefässsystems zum Plexus, wird in einer der folgenden Beiträge mehr ausführlich gehandelt werden.

INHALT.

Seite

Einleitung ... 371

DESCRIPTIVER TEIL.

Troglodytes niger ... 372
Simia satyrus ... 386
Hylobates Mülleri ... 393
Semnopithecus nasicus ... 400
Colobus ursinus ... 407
Macacus niger ... 413
Cercopithecus albigularis ... 419
Cynocephalus ... 425
Cebus hypoleucus ... 433
Ateles belzebuth ... 439
Mycetes seniculus ... 444
Chrysothrix sciurea ... 449
Nyctipithecus Azarae ... 454
Midas rosalia ... 457
Lepilemur mustelinus ... 461
Lemur macaco ... 468
Perodicticus Potto ... 471
Propithecus diadema ... 476

VERGLEICHEND ANATOMISCHE ERGEBNISSE.

Ueber den Plexus hypoglosso-cervicalis ... 480
Ueber die Rami cutanei cervicales des Plexus cervico-brachialis ... 488
Ueber die Reduction der sensibelen Elemente des fünften Spinalnerven ... 490
Ueber den Plexus accessorio-cervicalis ... 493
Der Nervus phrenicus ... 493
Ueber die dorsalen trunco-zonalen Muskeln ... 512
Allgemeines über die segmentale Zusammensetzung des Plexus brachialis und dessen Aeste ... 519
Ueber den schichtweisen Bau des Plexus brachialis ... 524
Die Rami dorsales medii und ihr peripheres Gebiet ... 539
Die Rami dorsales inferiores ... 547
Die Rami ventrales superiores ... 550
Die Rami ventrales inferiores ... 561

SMITHSONIAN INSTITUTION LIBRARIES
3 9088 01697 8298